

GLAUCOMA

«La segunda causa de ceguera en el mundo»

Dra. Elvira Llevat
Dr. Carlos Vergés
Jesús Marín OD

área
oftalmológica
avanzada

Qué es el Glaucoma

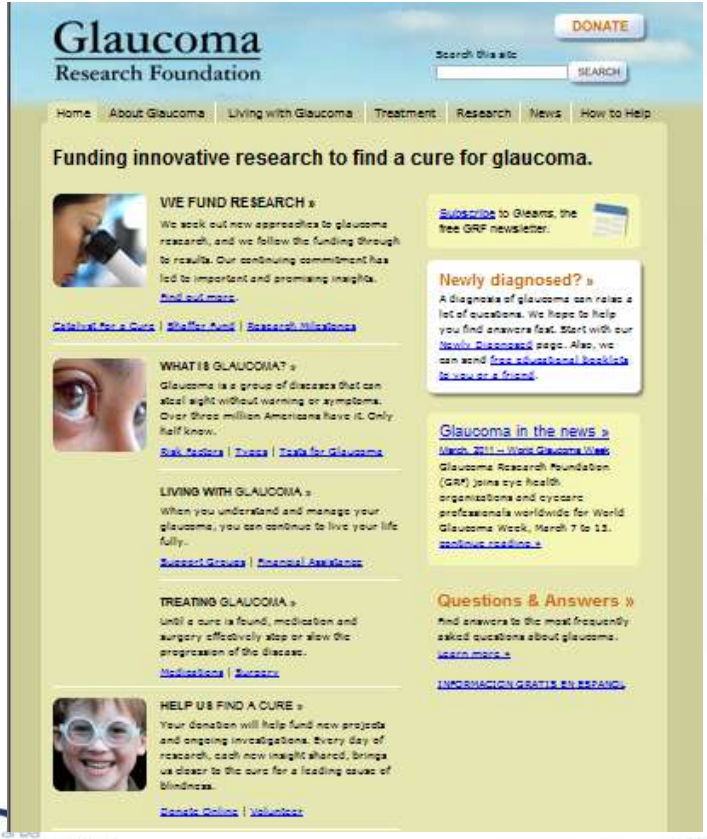



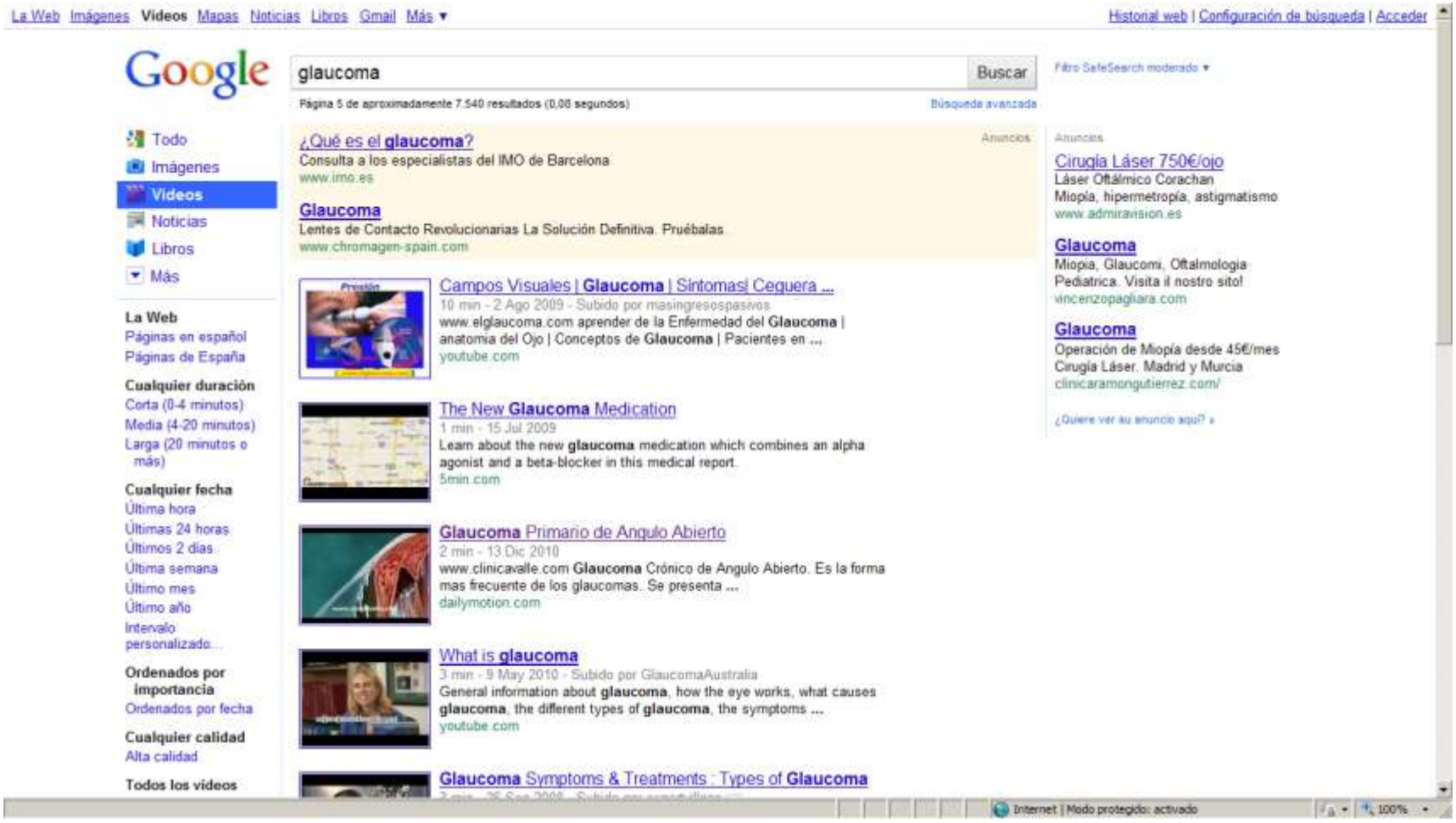
La Web Imágenes Videos Mapas Noticias Libros Gmail Más ▼
Historial web | Configuración de búsqueda | Acceder
Google
glaucoma
Buscar
Filtro SafeSearch moderado ▼
Página 5 de aproximadamente 7.540 resultados (0,08 segundos)
Búsqueda avanzada
Todo
Imágenes
Videos
Noticias
Libros
Más
La Web
Páginas en español
Páginas de España
Cualquier duración
Corta (0-4 minutos)
Media (4-20 minutos)
Larga (20 minutos o más)
Cualquier fecha
Última hora
Últimas 24 horas
Últimos 2 días
Última semana
Último mes
Último año
Intervalo personalizado...
Ordenados por importancia
Ordenados por fecha
Cualquier calidad
Alta calidad
Todos los videos
Anuncios
¿Qué es el glaucoma?
Consulta a los especialistas del IMO de Barcelona
www.imo.es
Glaucoma
Lentes de Contacto Revolucionarias La Solución Definitiva. Pruébalas
www.chromagen-spain.com
Campos Visuales | Glaucoma | Sintomas| Ceguera ...
10 min - 2 Ago 2009 - Subido por masingresospasivos
www.elglaucoma.com aprender de la Enfermedad del Glaucoma | anatomia del Ojo | Conceptos de Glaucoma | Pacientes en ...
youtube.com
The New Glaucoma Medication
1 min - 15 Jul 2009
Learn about the new glaucoma medication which combines an alpha agonist and a beta-blocker in this medical report.
5min.com
Glaucoma Primario de Angulo Abierto
2 min - 13 Dic 2010
www.clinicavalle.com Glaucoma Crónico de Angulo Abierto. Es la forma mas frecuente de los glaucomas. Se presenta ...
dailymotion.com
What is glaucoma
3 min - 9 May 2010 - Subido por GlaucomaAustralia
General information about glaucoma, how the eye works, what causes glaucoma, the different types of glaucoma, the symptoms ...
youtube.com
Glaucoma Symptoms & Treatments : Types of Glaucoma
Anuncios
Cirugía Láser 750€/ojo
Láser Oftálmico Corachan
Miopía, hipermetropía, astigmatismo
www.admiravision.es
Glaucoma
Miopia, Glaucomi, Oftalmologia Pediatrica. Visita il nostro sito!
vincenzopagliara.com
Glaucoma
Operación de Miopía desde 45€/mes
Cirugía Láser. Madrid y Murcia
clinicaramongutierrez.com/
¿Quiere ver su anuncio aquí? »
Internet | Modo protegido: activado
100%

	Prevalencia de Glaucoma	H/M prevalencia
Asiático	1.41% (1.0, 2.0)	1.4 (1.1, 1.8)
Negro	4.23% (3.07, 5.83)	1.3 (1.1,1.6)
Blanco	2.09% (1.61, 2.7)	1.5 (1.2,1.7)
Total	2.14% (1.72, 2.65)	1.3 (1.2, 1.5)



A. Rudnicka.Variations in POAG Prevalence by Age, Gender, and Race: A Bayesian Meta-Analysis. Invest Ophthalmol Vis Sci. 2006 Oct;47(10):4254-61

Qué es el Glaucoma

- Glaucoma es una neuropatia óptica con pérdida de células ganglionares nerviosas de la retina y de sus axones

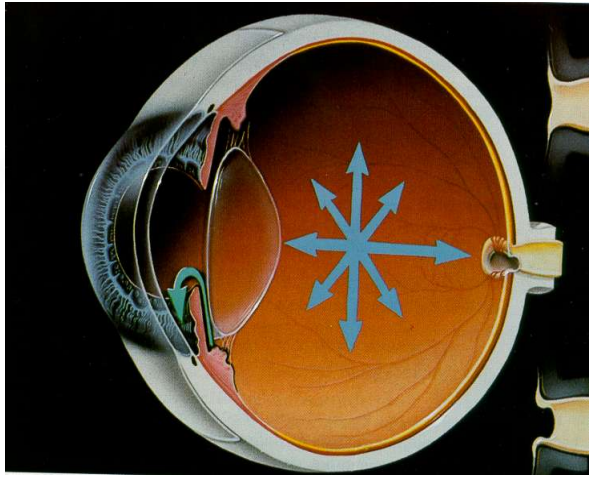

- 1,American Academy of Ophthalmology. *Preferred Practice Pattern. Primary Open Angle Glaucoma.* San Francisco, CA: American Academy of Ophthalmology; 2000.
- 2. Quigley HA, Addicks EM, Green WR. Optic nerve damage in human glaucoma. III. Quantitative correlation of nerve fiber loss and visual field defect in glaucoma, ischemic neuropathy, papilledema, and toxic neuropathy. *Arch Ophthalmol*. 1982;100:135–146.

PATOGENIA DEL GLAUCOMA

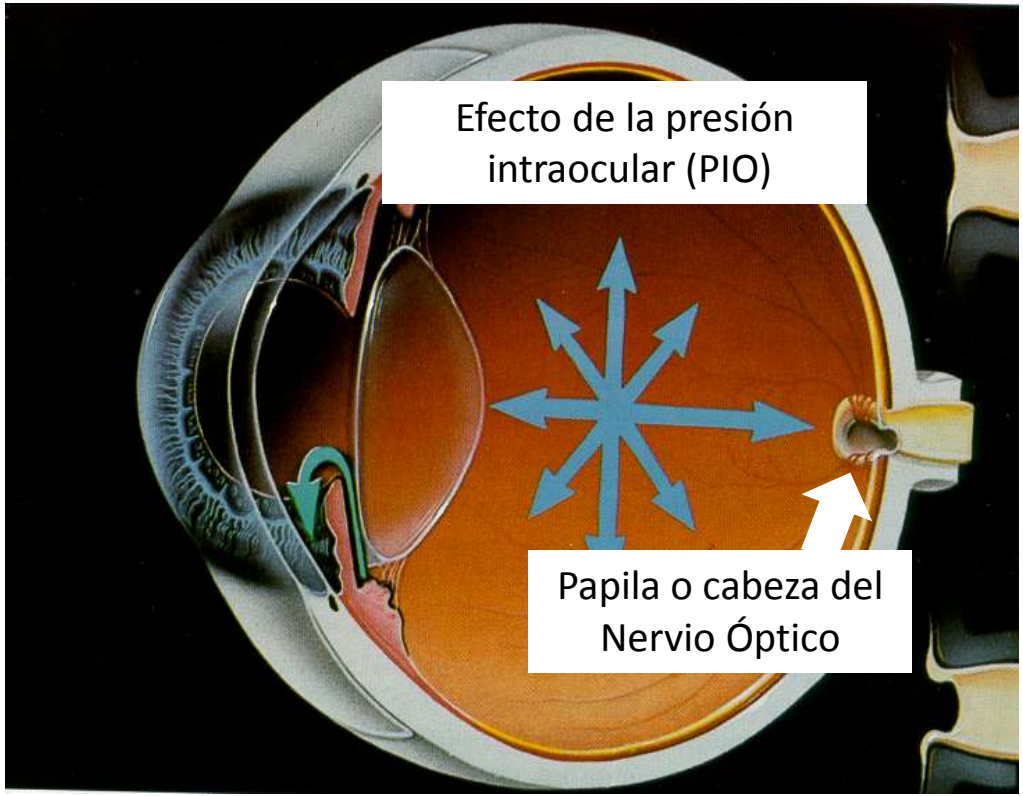

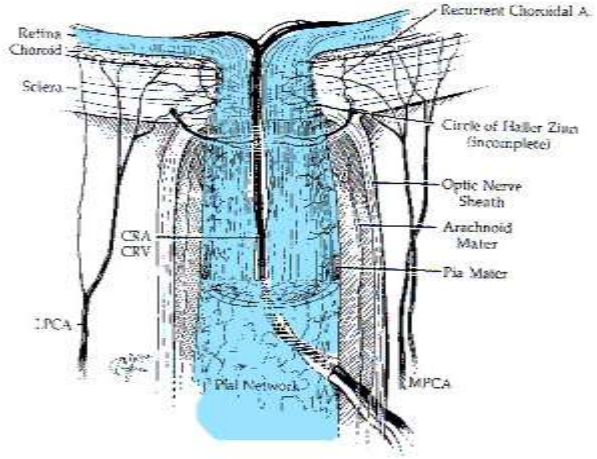

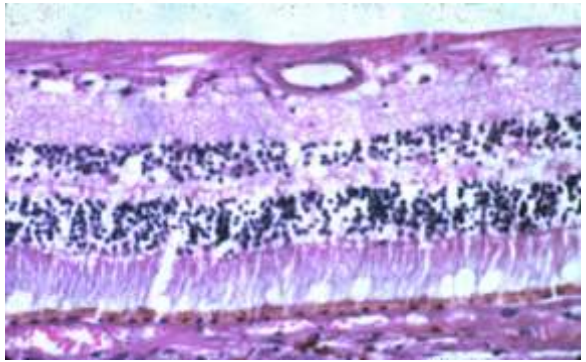

Anatomía e Histología Básica

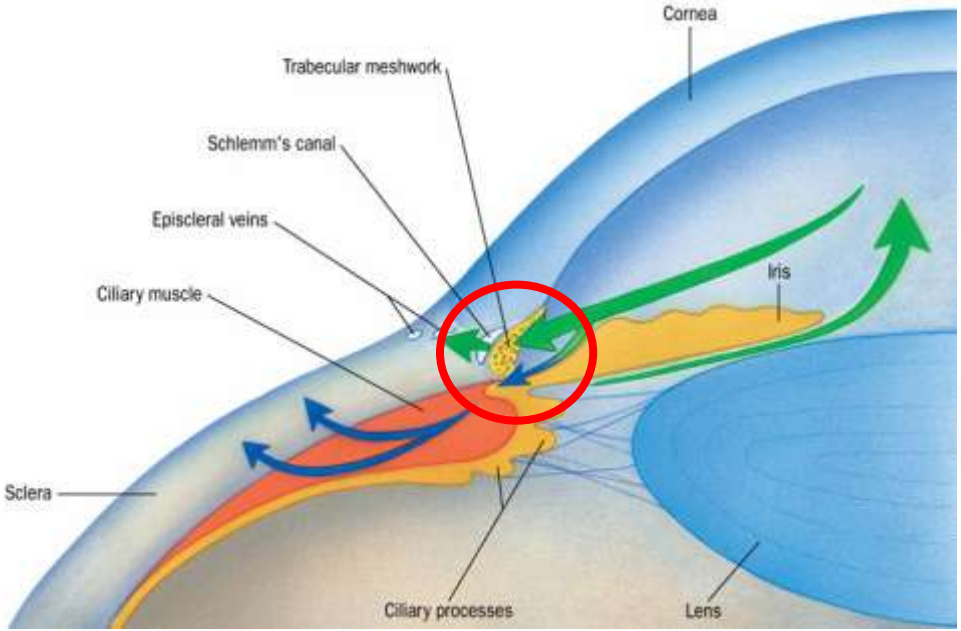

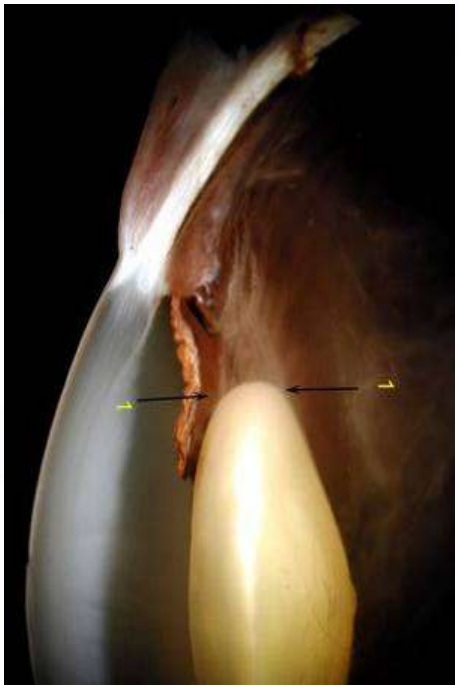

PATOGENIA DEL GLAUCOMA

- Funcionalmente la pérdida de Células Ganglionares Retinianas conduce a pérdidas características de campo visual.

Keltner JL, Johnson CA, Cello KE, et al.
Classification of visual field abnormalities in the ocular hypertension treatment study.
Arch Ophthalmol. 2003;121:643–650.





FACTORES DE RIESGO:

- Edad > 40 años.
- PIO elevada.
- **Descendiente de afroamericanos.**
- Historia familiar de glaucoma.
- Trauma ocular.
- Terapia con corticoides.
- Miopia.

- Diabetes mellitus.
- Hipertensión arterial.
- **Patología vascular carotidea**
- Disfunción tiroidea
- Patología de base inmunológica: Artriti s, Raynaud.
- Anemia.
- Insuficiencia vascular.
- Cefaleas migrañosas.

PATOLOGÍA SISTÉMICA Y GLAUCOMA

- Sdr. De Cushing: Incremento de cortisol.
- Diabetes Mellitus: Neovasos y hemorragias.
- Enfermedad de Graves-Basedov: Compresión ocular e incremento de presión venosa epiescleral.
- Oclusión vascular e isquemia retiniana: Arteritis de cls gigantes, Enfermedad de Takayasu y Estenosis corotideas: Glaucoma neovascular.
- Colagenopatias: Cuadros artríticos, Wegener y Lupus: Secundario a uveítis y/o glaucoma neovascular.
- Hemodialisis: Incremento de la osmolaridad sérica.
- Sdr de Hiperviscosidad sanguínea: Policitemia y Anemia Depranocítica: Oclusión venosa retiniana.
- Amiloidosis: Depositos en trabeculo.
- Radioterapia: Isquemia tisular y glaucoma neovascular.
- Virasis sitémicas: Herpes simplex, Varicela-Zoster, Citomegalovirus, Epstein-Barr, Sarampión, Rubeola, HIV,Adenovirus.
- Infección por Protozoos y Helmintos: Glaucoma uveítico.
- Patología dermatológica: Rosacea, Penfigo y Penfigoide, Behcet, Vogt-Koyanagi-Harada y Psoriasis: Glaucoma uveítico.
- Tumores Oculares: Glaucoma mecánico y uveítico.

DIAGNÓSTICO DEL GLAUCOMA



- **HISTORIA CLÍNICA**
- Tonometría
  - Paquimetría
- Gonioscopía
- Campimetría
- Exploración de la papila
- Analizadores de fibras nerviosas

  GDX, HRT, OCT

Es necesaria una afectación del 40% de las fibras nerviosas para detectar pérdidas en el CV.

3. Sommer A,Katz J, Quigley HA,et al. Clinically detectable nerve fiber atrophy precedes the onset of glaucomatous field loss. *Arch Ophthalmol.*1991;109:77-83

PRESIÓN INTRAOCULAR

Índice de error muy elevado (bio-mecánica corneal)



O. R. A.

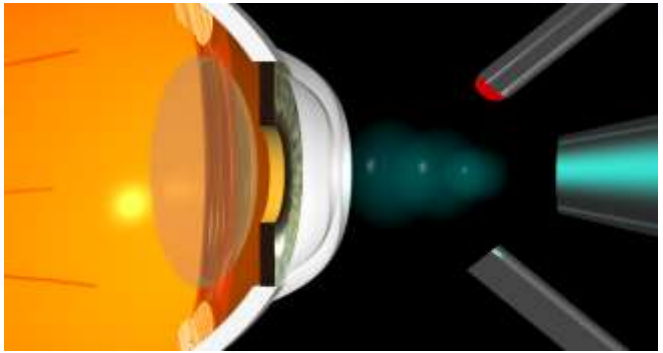

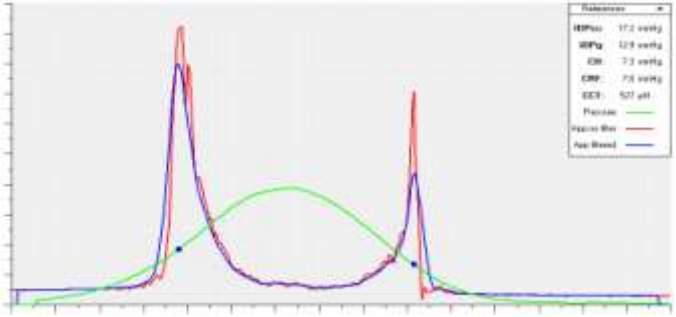

GONIÓSCOPIA

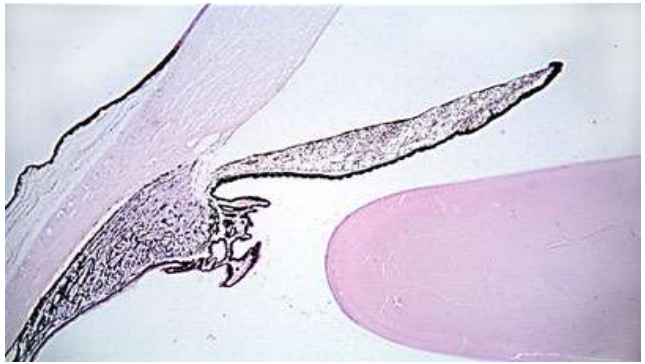

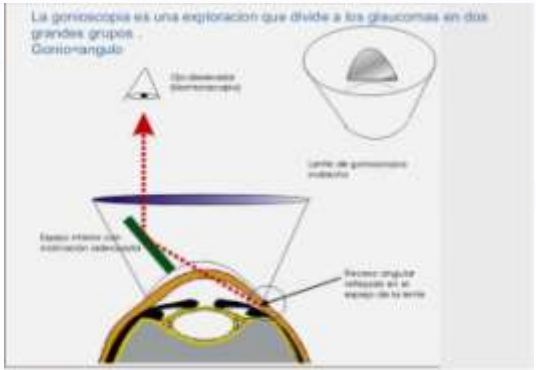

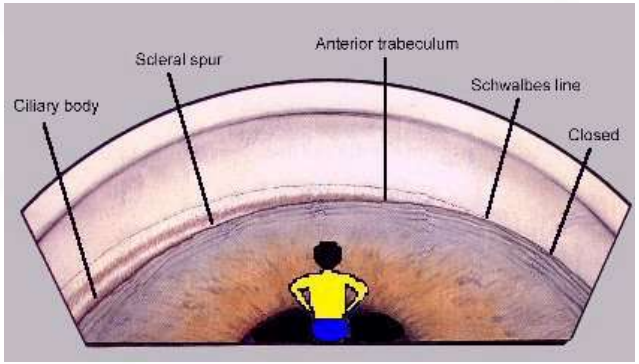

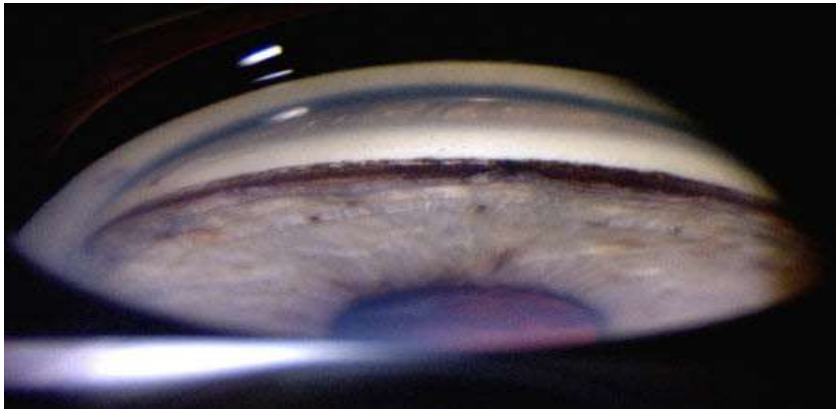

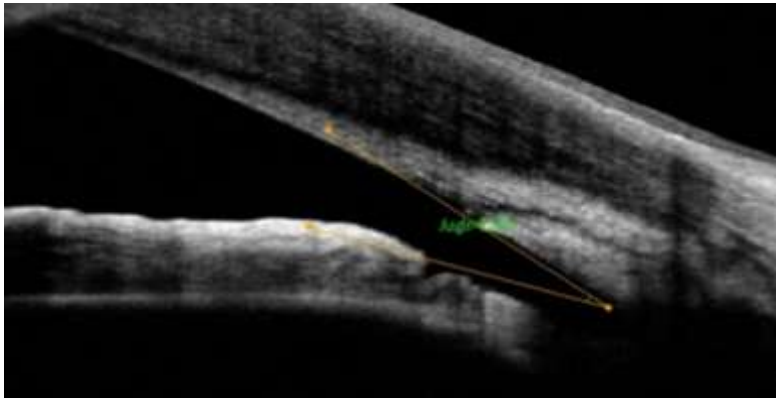

Glaucoma de ángulo cerrado

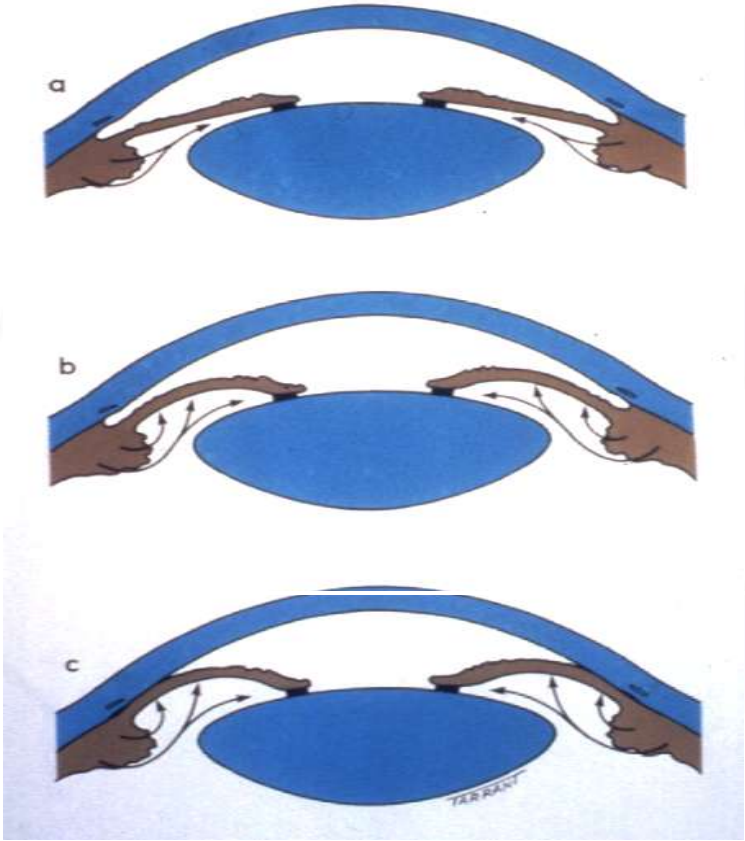

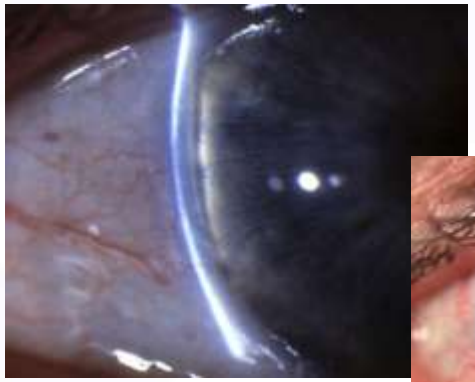





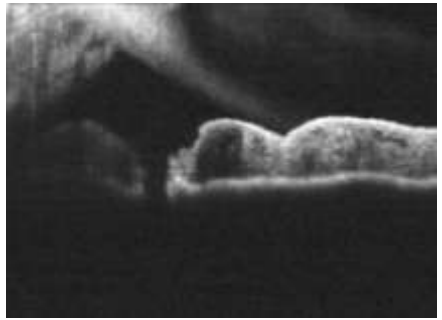

Campimetría

La Campimetría B-B detecta lesiones a partir de la afectación del 40% del N.O.

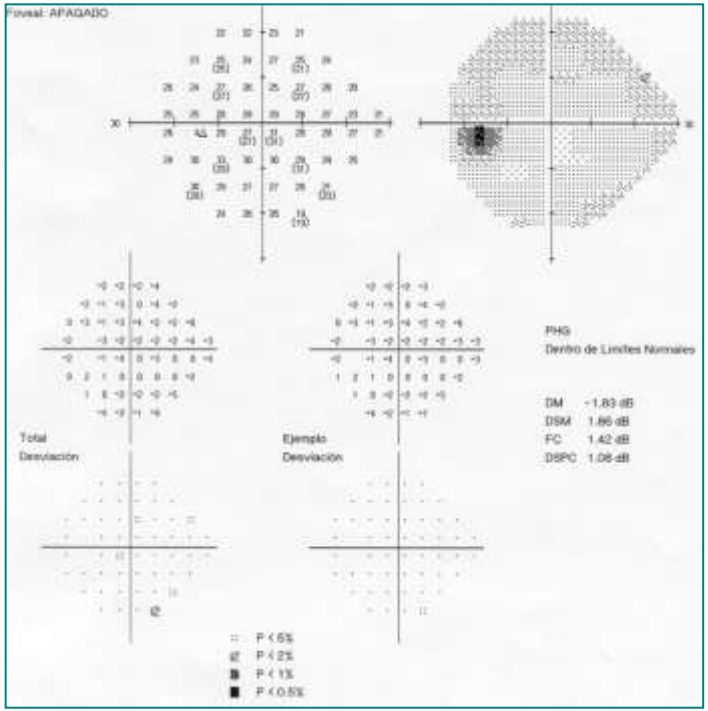

Teoría del daño selectivo (Quigley y otros autores, 1979-1990): el glaucoma daña preferentemente las fibras grandes (vía magnocelular) del nervio óptico.



Principio del FDT



Franjas de baja frecuencia espacial (< 1ciclo / º)

Alta frecuencia temporal de parpadeo (>15Hz)

⇩

ILUSIÓN DE DOBLE FRECUENCIA [4,5]

4. Kelly DH. Frecuency doubling in visual reponses. *J Opt Soc Am A.* 1966;56:1628-1633

5. Kelly Dh. Nonlinear visual responses to flickering sinusoidal gratings.*J Opt Soc Am.* 1981; 71: 1051-1055

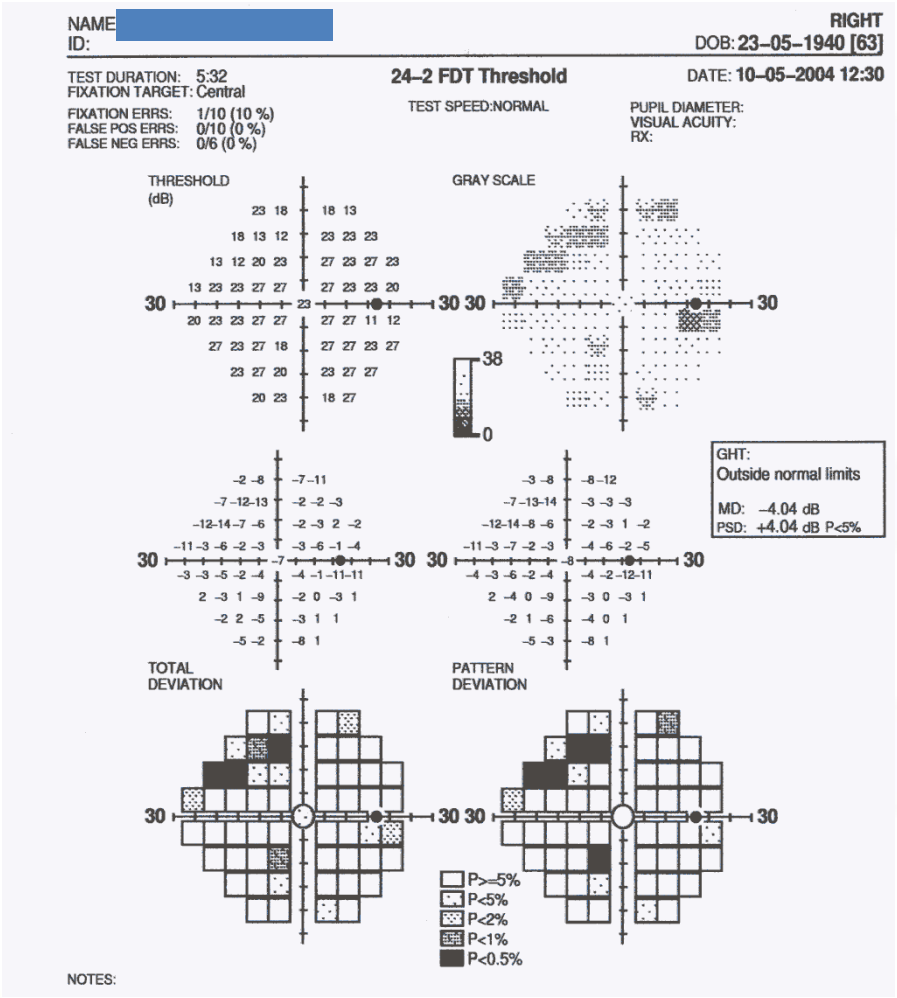

CAMPIMETRÍA DE DOBLE FRECUENCIA FDT

- Mayor especificidad y sensibilidad
- Menor tiempo de realización:
  FDT 3-5 min / CC 15-20 min
- Menor índice de errores
- Menor requerimiento atencional

Detecta lesiones del N.O. con el 20% de afectación respecto al 40% de la CC

EXPLORACIÓN DE LA PAPILA

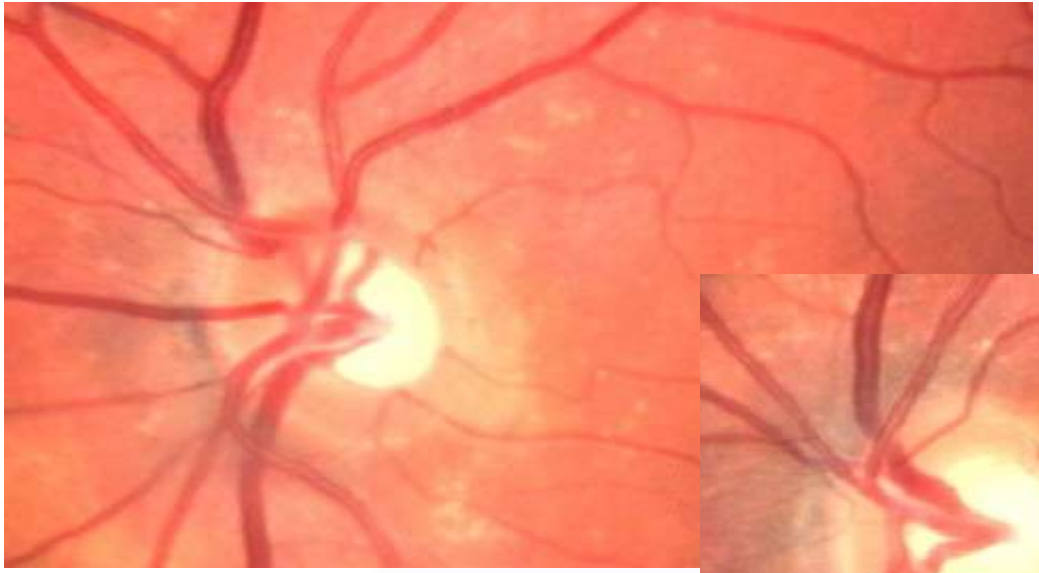



Glaucoma Analysis with OCT RTVue

Nerve Head Map (NHM)

- Data Captured: 9,510 A scans (pixels)
- Time: 370 msec
- Area covered: 4 mm diameter circle

Provides

- Cup Area
- Rim Area
- RNFL Map
- TSNIT graph

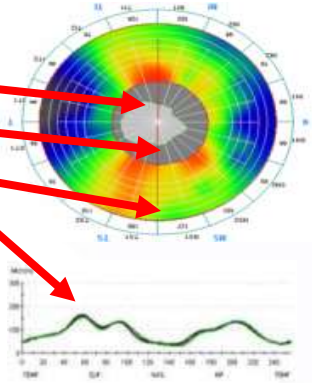

Ganglion Cell Map (MM7)

- Data Captured: 14,810 A scans (pixels)
- Time: 570 msec
- Area covered: 7 x 7 mm

Provides

- Ganglion cell complex assessment in macula
- Inner retina thickness is:
  - NFL
  - Ganglion cell body
  - Dendrites

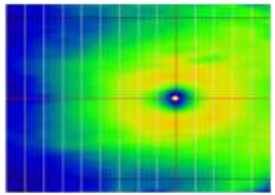

RNFL circle

- Data Captured: 4,048 A scans (pixels)
- Time: 150 msec
- Area covered: 3.45 diameter circle mm

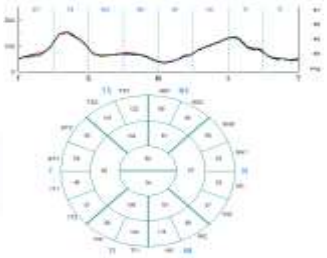

3-D Optic Disc

- Data Captured: 51,712 A scans (pixels)
- Time: 2 seconds
- Area covered: 4 x 4 X 2 mm

Provides

- 3 D map
- Comprehensive assessment

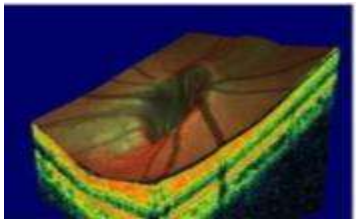

DETECCIÓN DE LAS LESIONES
A PARTIR DEL 15 % DE AFECTACIÓN DEL N.O.

ANÁLISIS DE FIBRAS DEL NERVIO ÓPTICO

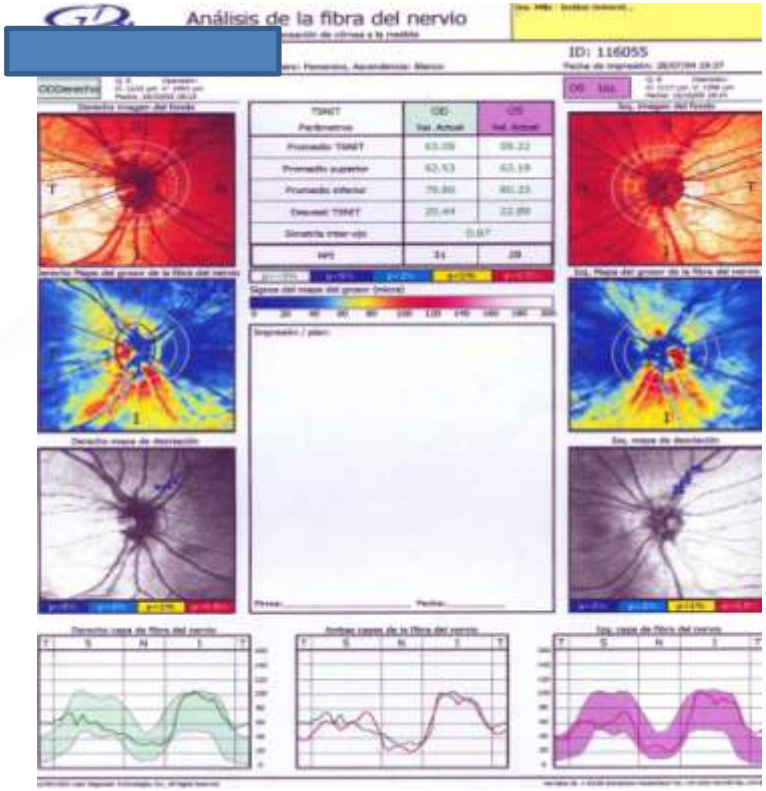

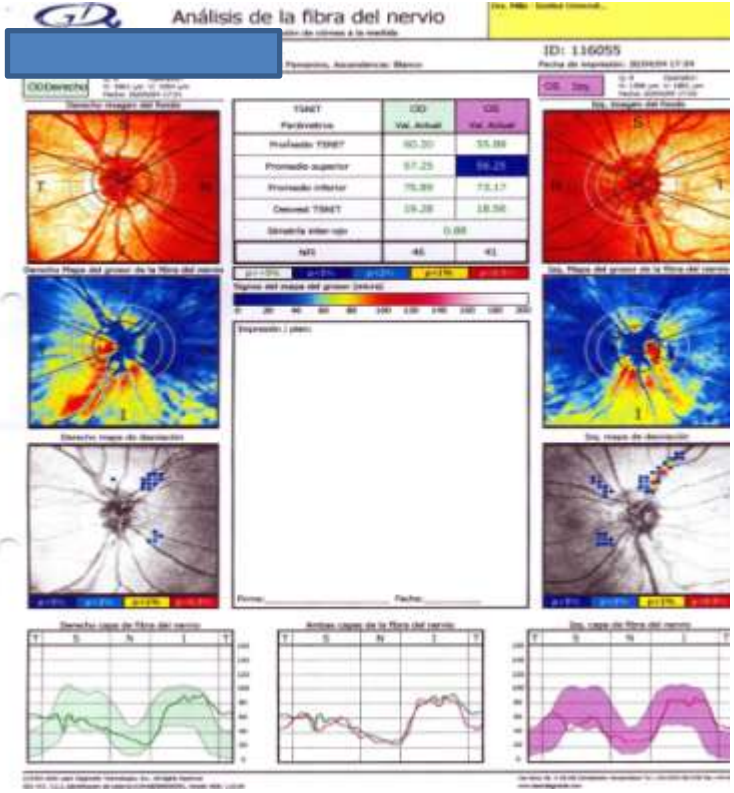

DETECCIÓN DE LAS LESIONES
A PARTIR DEL 10 % DE AFECTACIÓN DEL N.O.

PATOGENIA DEL GLAUCOMA



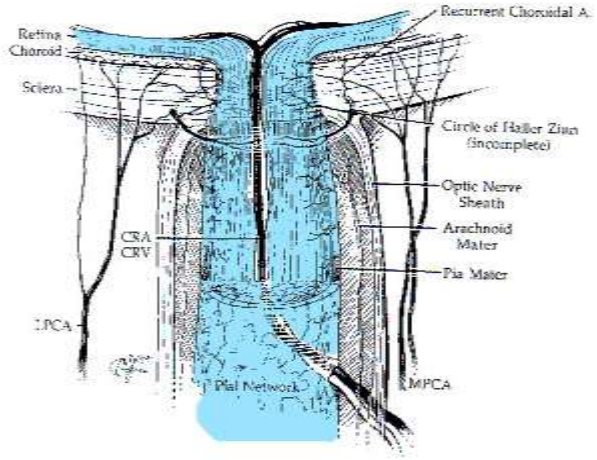

PIO normal y afectación progresiva de las Fibras del Nervio Óptico



GLAUCOMA NORMO-TENSIONAL

Eco Doppler Ocular y T.S.A.

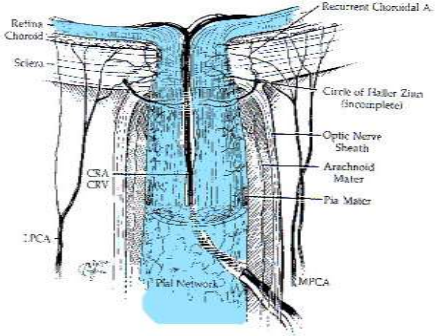

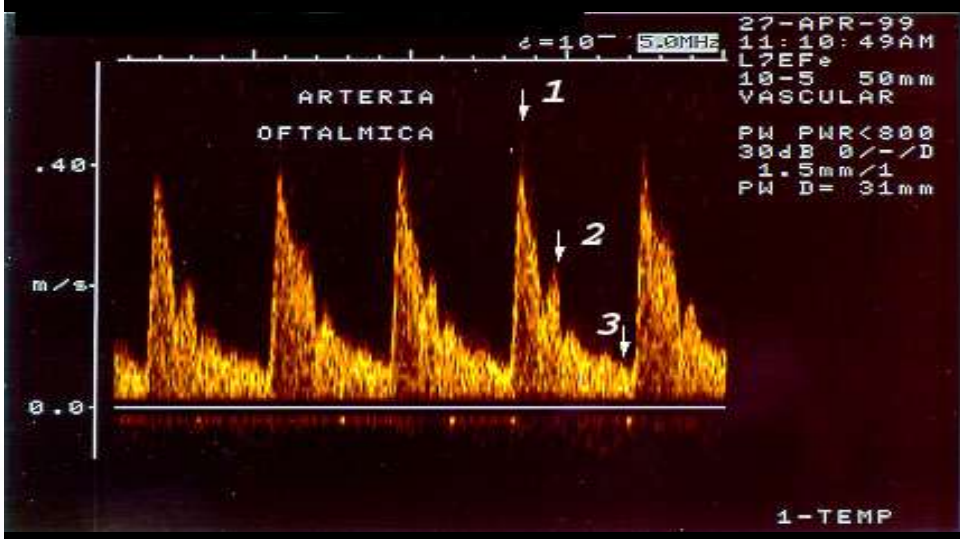



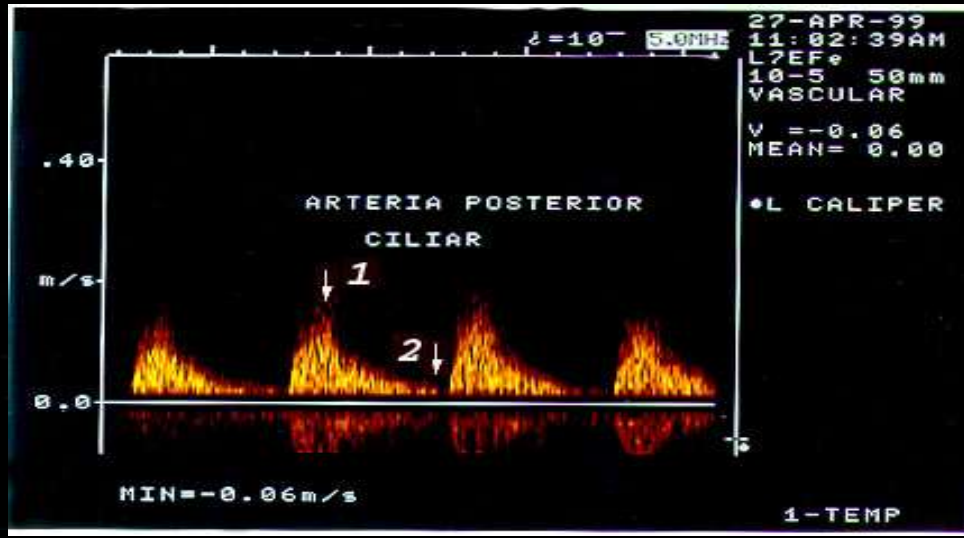

PAUTA TERAPEÚTICA:

1ª Línea: Trato Médico.
2ª Línea: Sí poca complianza: Trato Láser o pasar directamente a cirugía.
3ª Línea: Cirugía si: poca complianza, PIO muy elevada o trato médico ineficaz.
TÉCNICAS ESCLERALES NO PERFORANTES

TRATAMIENTO MÉDICO:

1ª Línea: Latanoprost > Travoprost > Brimatoprost .
2ª Línea: Trato aditivo: Prostas + B-bloquers > Prostaglándinas + CAI > Prostaglándinas + α Agonista.

NO combinar Prostaglándinas y Pilocarpina
NO administrar más de 2 fármacos.

Esquema de la Cirugía Escleral Profunda No Perforante

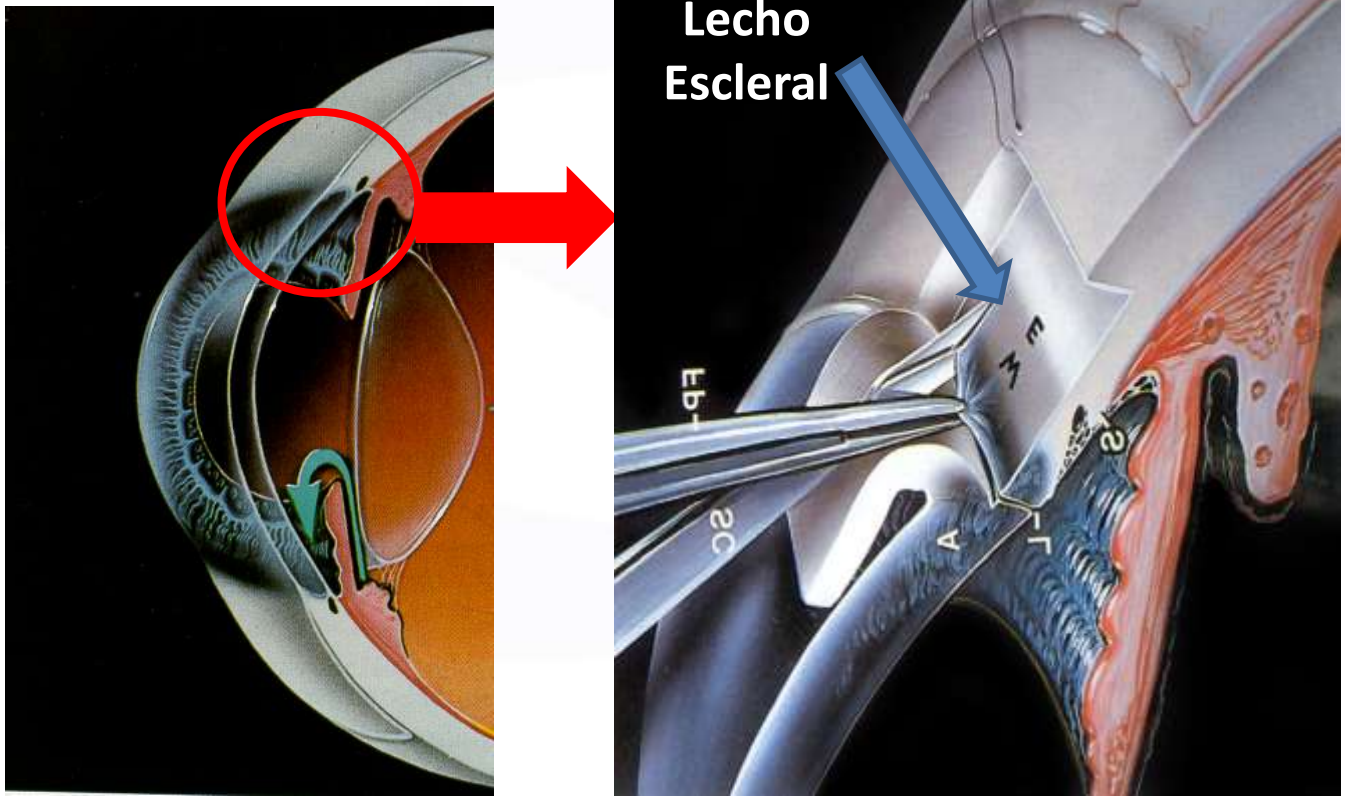

CONCLUSIONES:

«Más vale prevenir que curar»

1.- El Glaucoma es un proceso **GRAVE** porque conduce a la ceguera
2.- No suele ocasionar molestias y la enfermedad **AVANZA SIN DARNOS CUENTA**
3.- Las lesiones del Nervio Óptico y la pérdida de visión son **IRREVERSIBLES**
4.- Actualmente podemos hacer una **DETECCIÓN PRECOZ (revisiones anuales)**
5.- La detección precoz requiere un **EQUIPO MÉDICO Y UNA TECNOLOGÍA ESPECIALIZADA**
6.- Hay que hacer un **DIAGNÓSTICO PRECISO** del tipo de glaucoma
7.- Un **TRATAMIENTO APROPIADO** permite solucionar la mayoría de glaucomas

En la actualidad podemos frenar el Glaucoma en más del 90% de los casos

Muchas gracias por Vuestra atención

www.areaoftalmologica.com