

OFTALMOLOGÍA PEDÍATRICA GENERAL

Dr. Carlos Vergés

área
OFTALMOLÓGICA
avanzada

Cúpula óptica y Vesícula del Cristalino

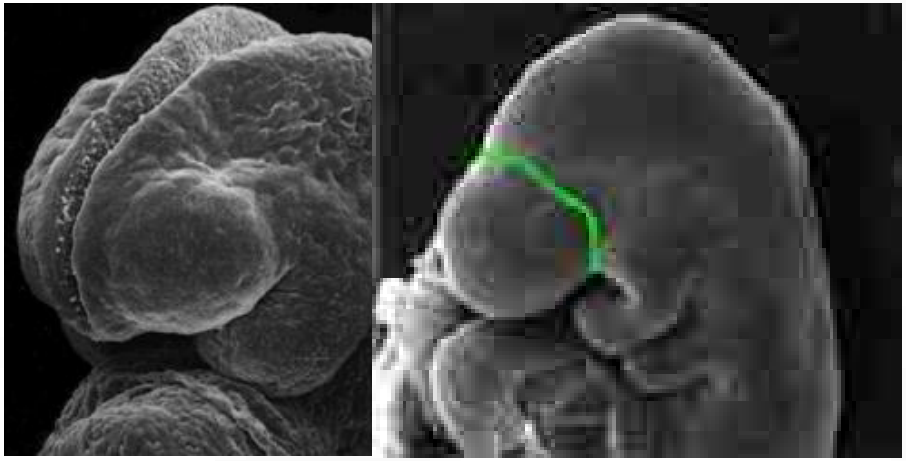

Pre-natal : 3 períodos

-Embriogénesis: Endodermo, Ectodermo, Mesodermo

- Prosencéfalo, Mesencéfalo,Rombencéfalo

- Organogénesis: órganos rudimentarios

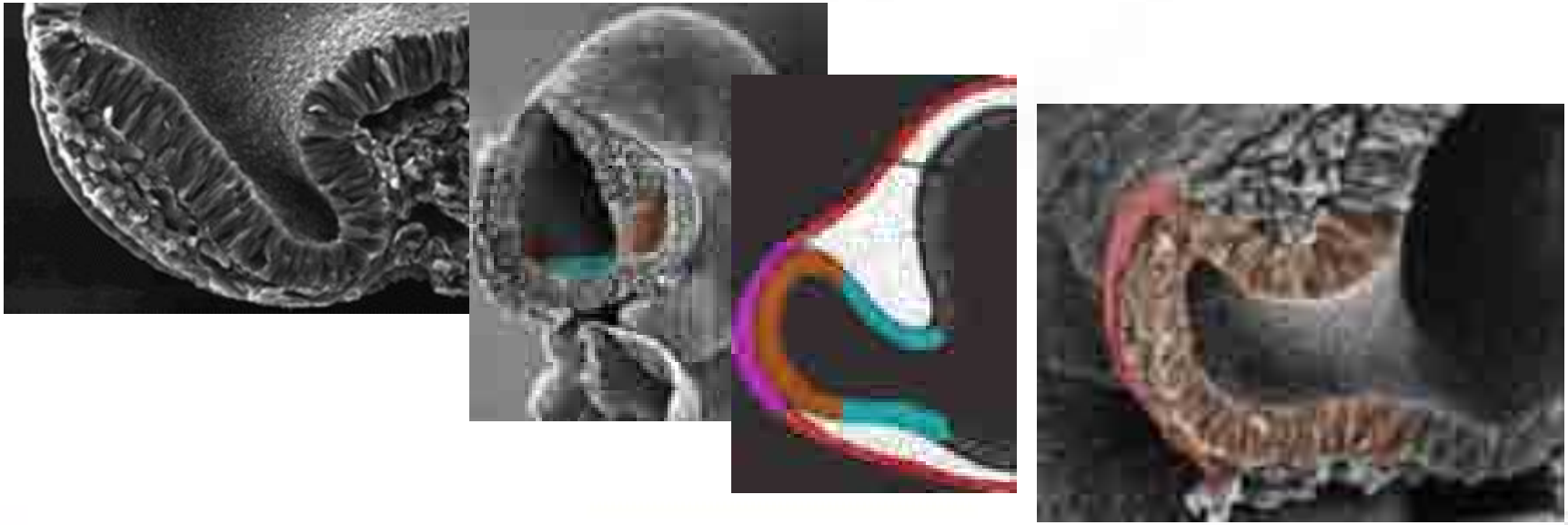

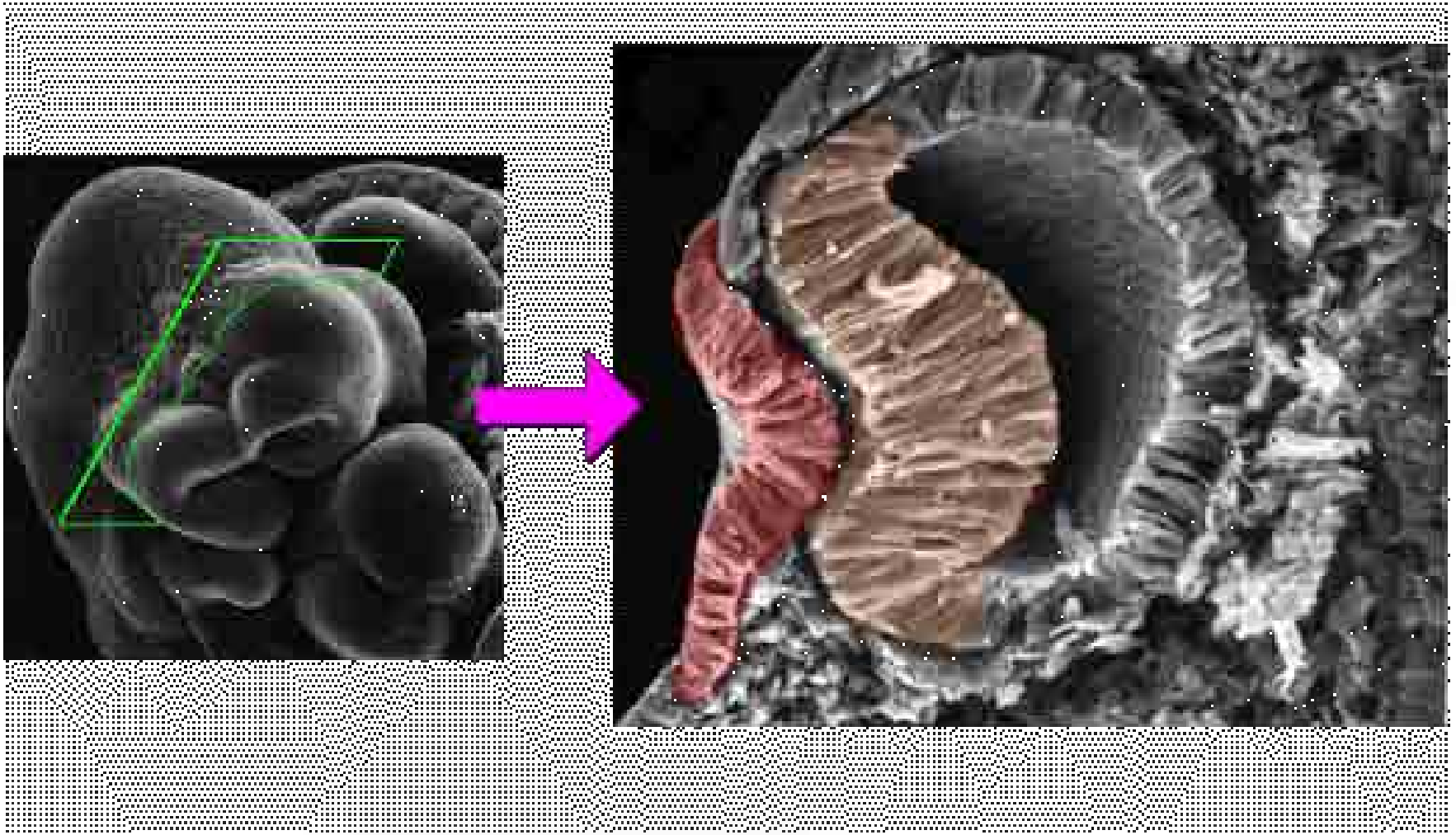

Cortando el embrión en el plano indicado se ilustra la placa cristaliniana y la porción adyacente de la vésicula óptica cuando empieza a invaginarse.

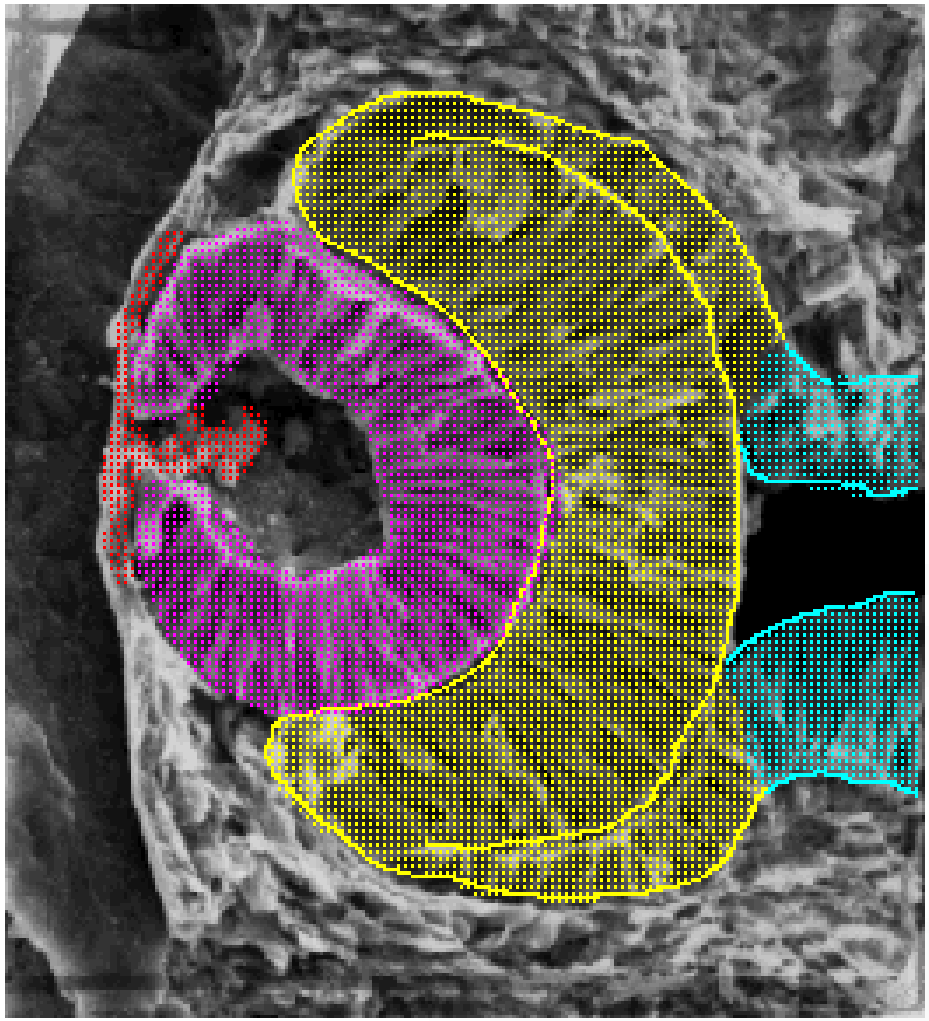



LA PLACA CRISTALINIANA INVAGINADA FORMA LA VESICULA CRISTALINEANA QUE COMPRIME LA SUPERFICIE ECTODERMICA.

LA INVAGINACION DE LA VESICULA OPTICA FORMA LA COPA OPTICA BILATERAL QUE PERMANECE UNIDA AL PROSENCEFALO POR LA VIA DEL TALLO OPTICO.

EL PROCESO DE INVAGINACION DETERMINARA LA ESTRUCTURA INTERNA DEL OJO .

www.oftalmologia.com AOA

Cúpula Óptica con doble pared, luz intra-retiniana, Fisura Coroidea, Arteria Hialoidea

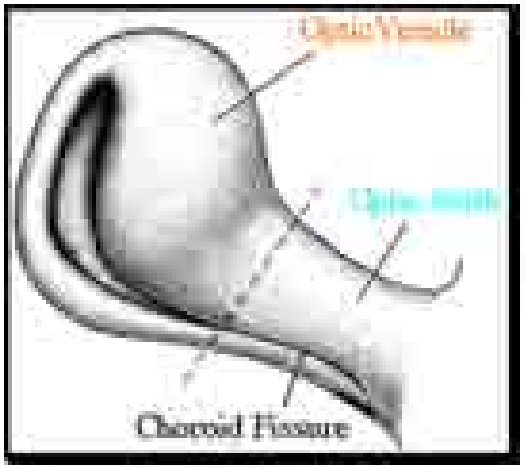

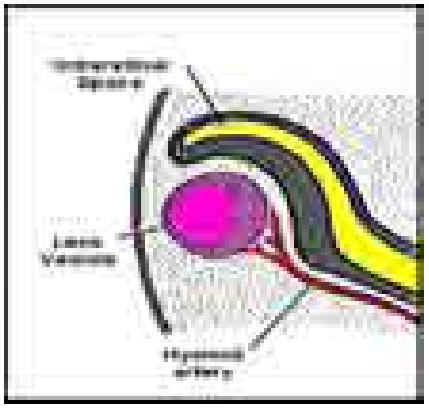



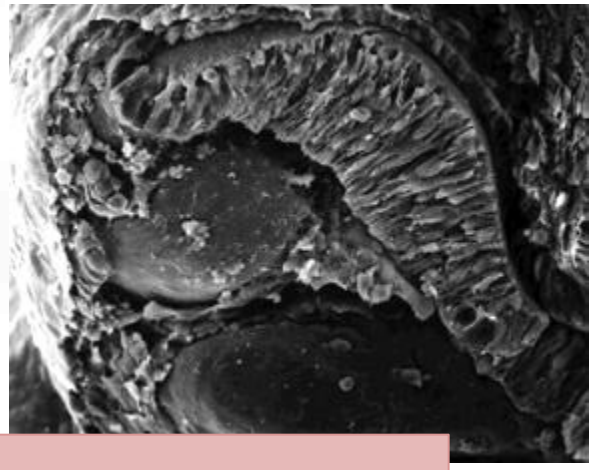

COLOBOMAS

AL FINALIZAR EL PERIODO EMBRIOLÓGICO, LOS PARPADOS EMPIEZAN A FORMARSE.

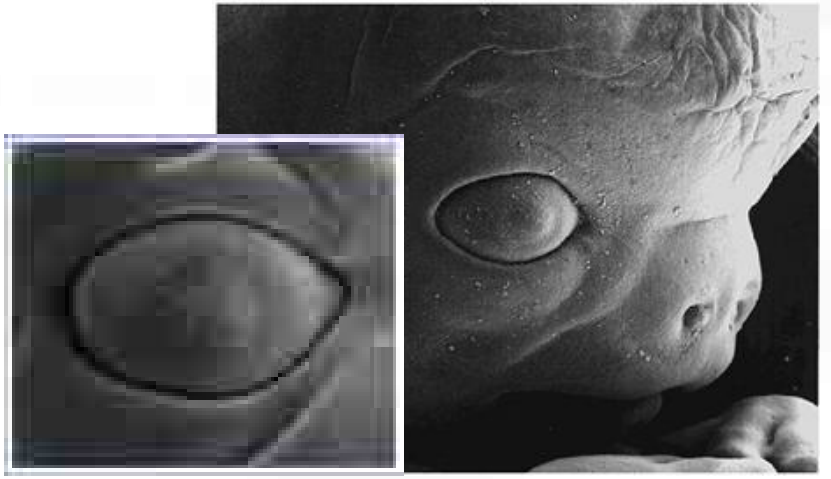

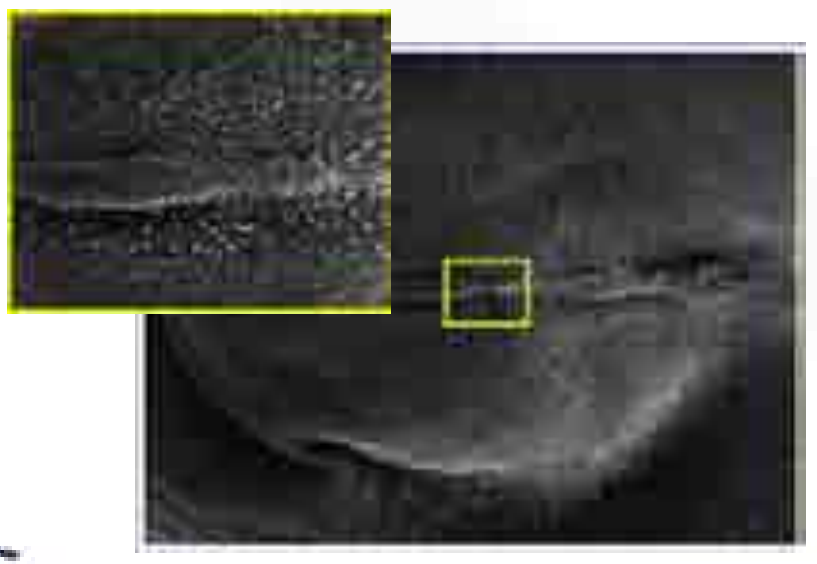



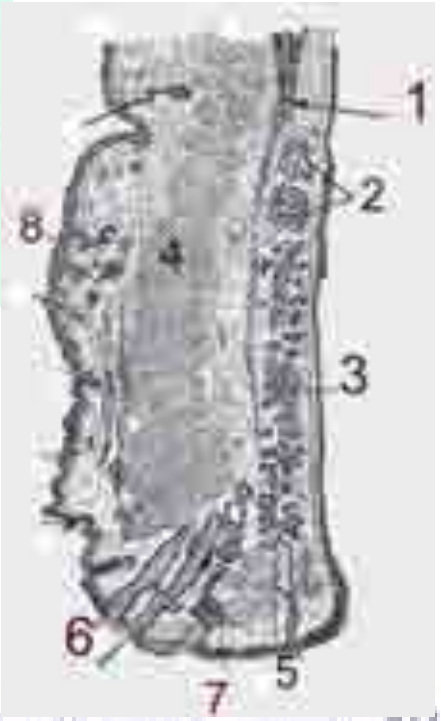

Disgenesias del Segmento Anterior

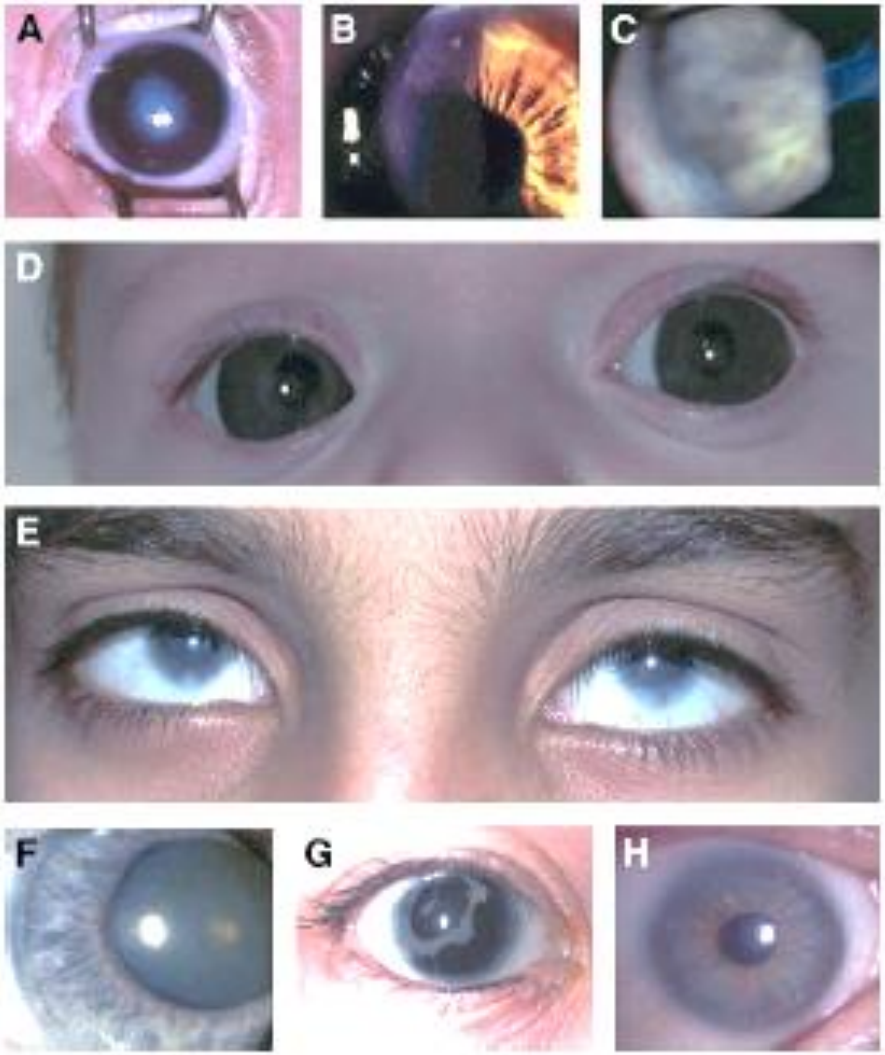

www.areaoftalmologica.com
AOA

El Globo Ocular



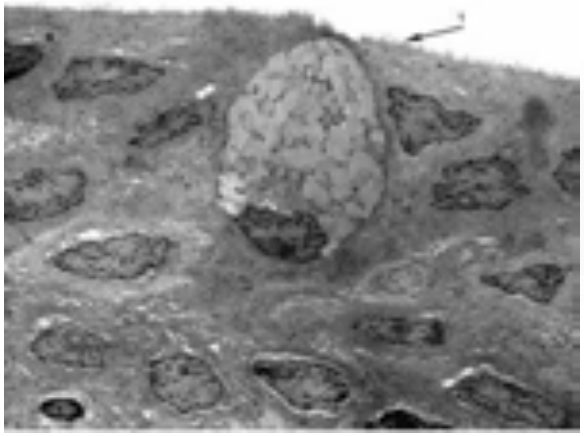

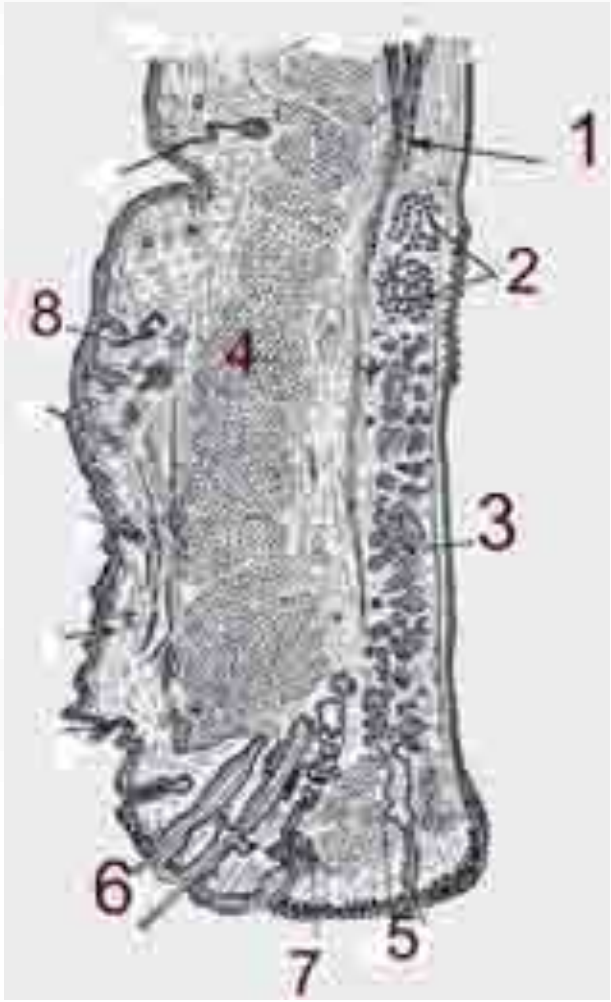

Anatomía e Histología Básica

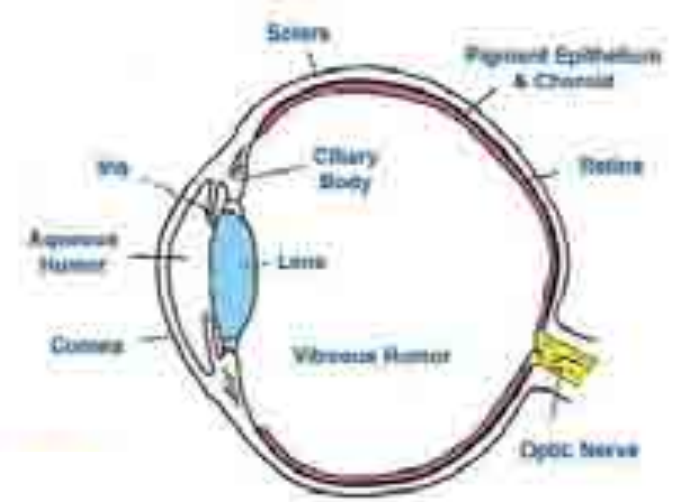







Cuerpo Ciliar, Iris, Procesos Ciliares

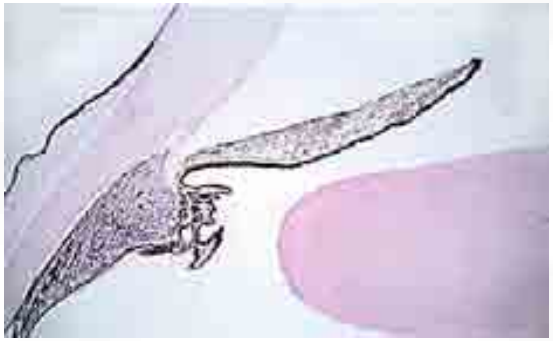









Ángulo y sus estructuras

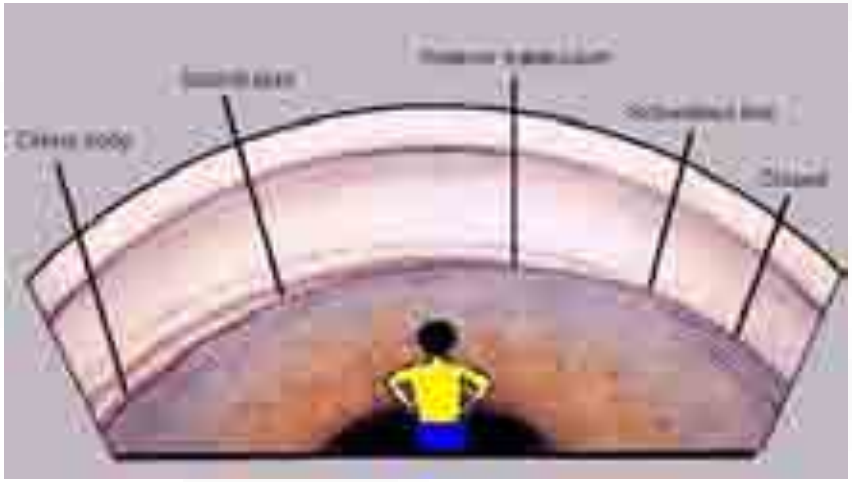





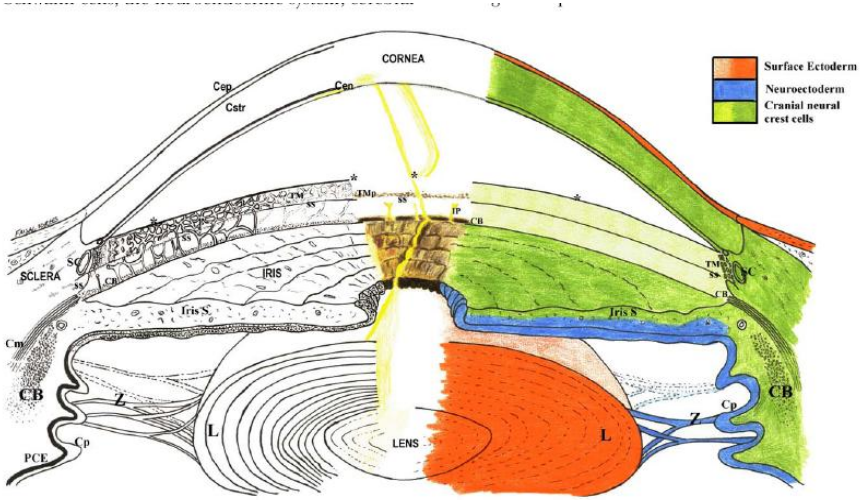

Retina

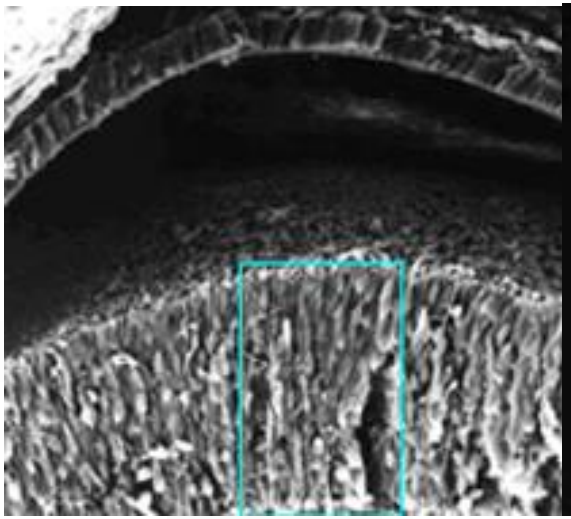

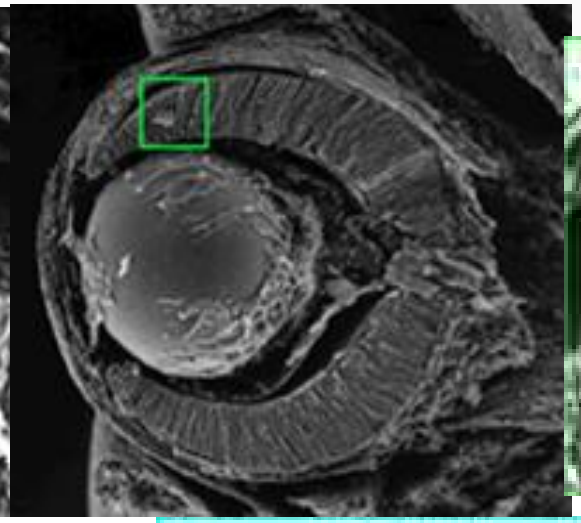

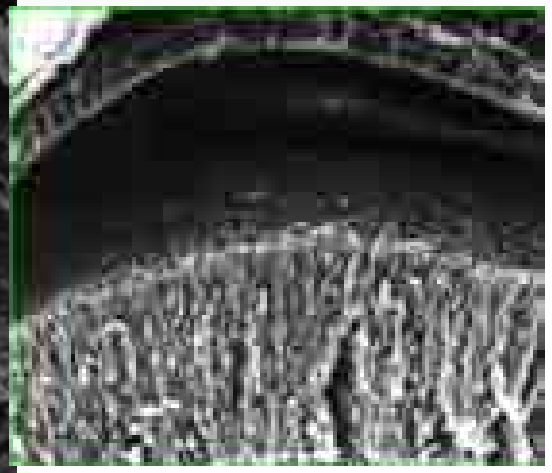

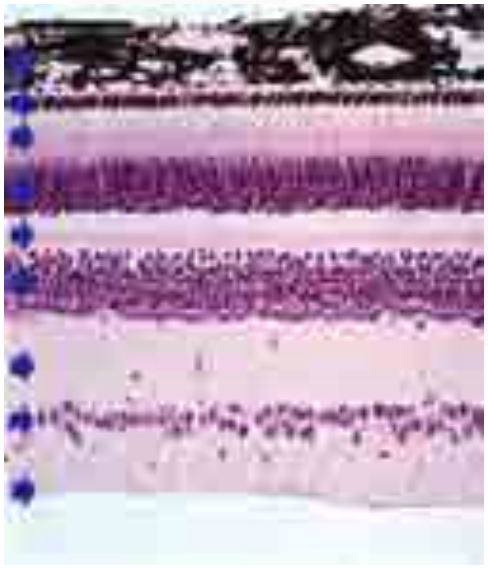

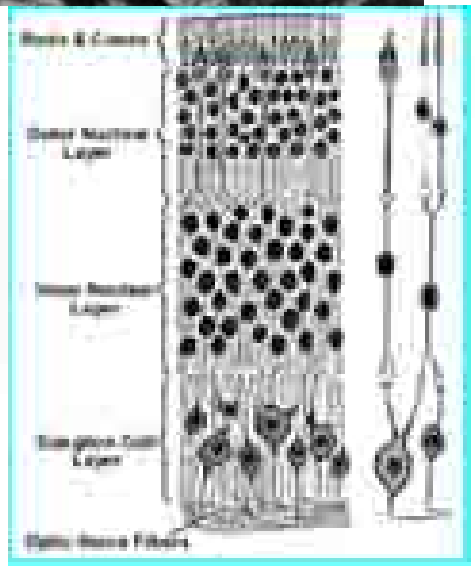

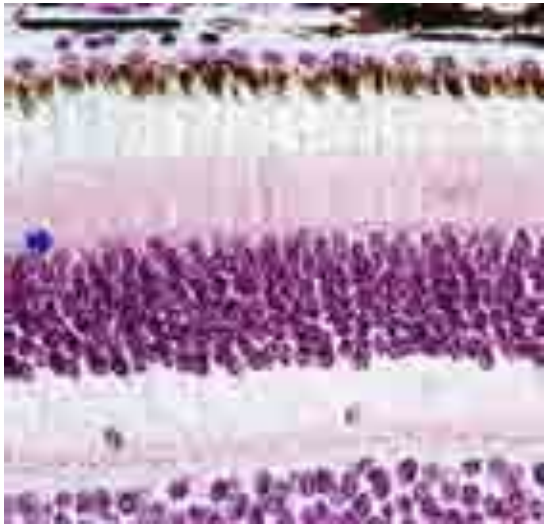

Nervio Óptico y Mácula

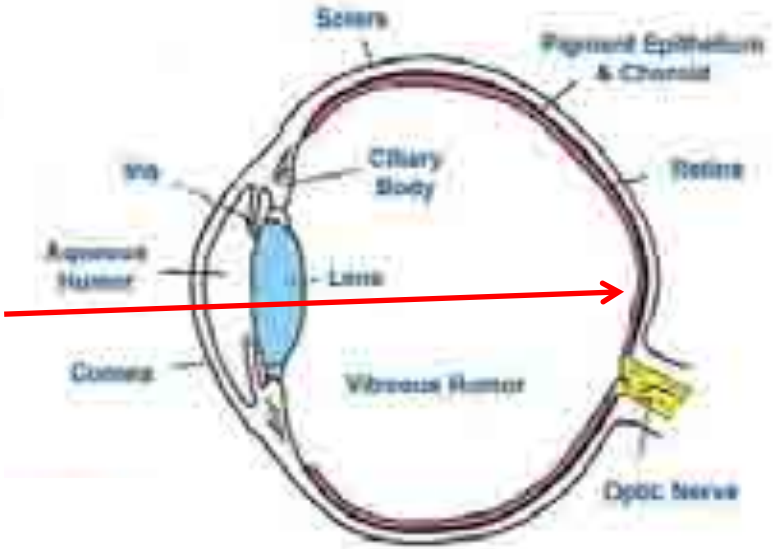

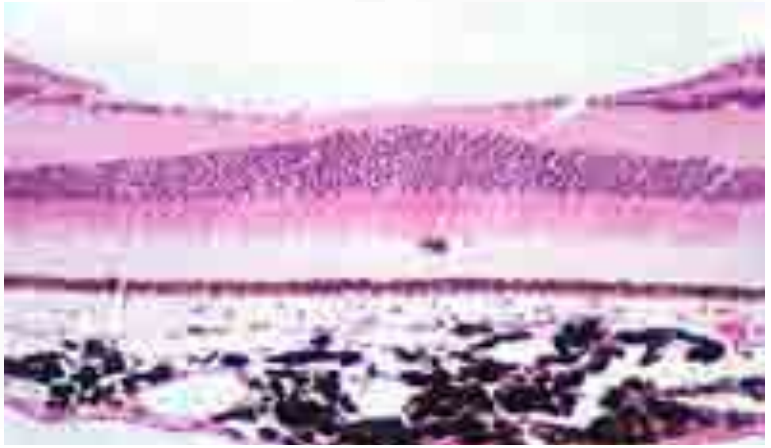



La Orbita y su relación con los senos paranasales



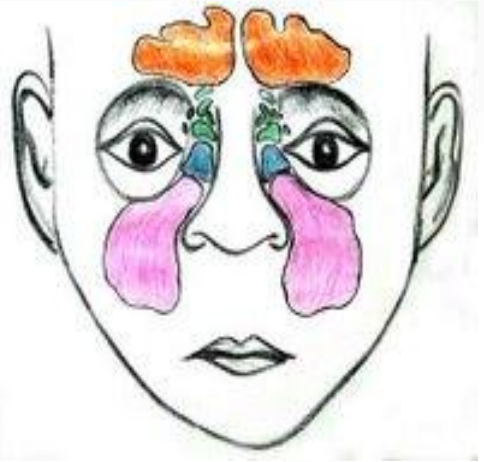



Tomografía Computadorizada de la Orbita

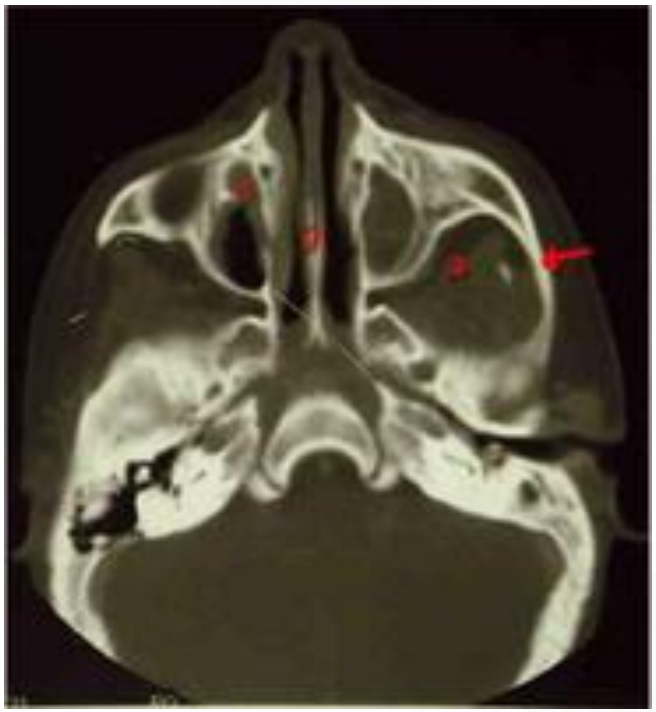



Glándula Lagrimal, Vías Lagrimales y Película Lagrimal

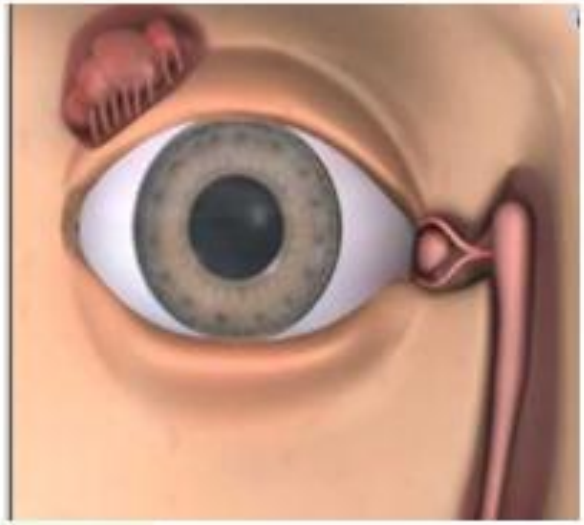

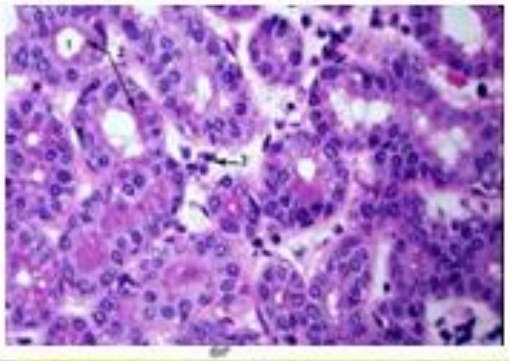

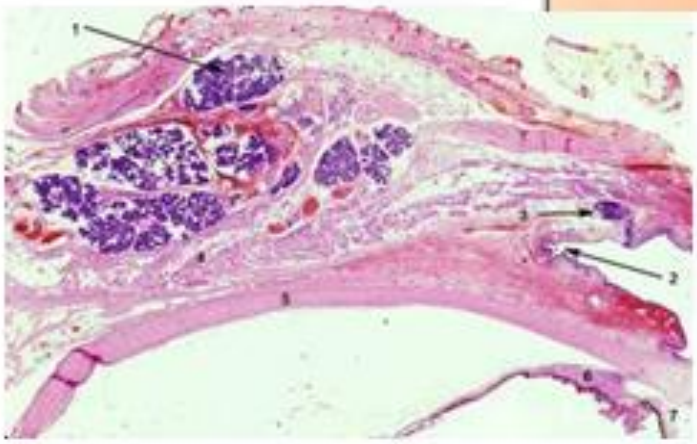

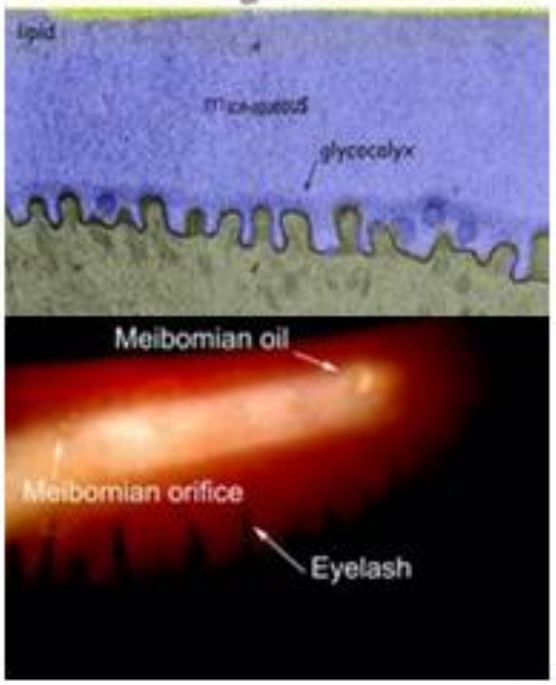

Oftalmología para No-Oftalmólogos

- Condiciones benignas y comunes.
- Simples, auto-limitadas y fáciles de tratar.
- Algunos casos agudos, suponen amenaza.
- Reconocerlos e investigarlos correctamente.
- Tratarlos o referirlos apropiadamente.





Puntos Críticos

- Pérdida de visión, Dolor y Fotofobia de causa desconocida = Referir al oftalmólogo
- No prescribir nada que pueda interferir la evolución
- No llame a todos los casos ¨Conjuntivitis¨
- Prescripción de ATB = Conjuntivitis Bacteriana
- Limitar el prescribir asociaciones de antibióticos/corticoides = daños serios
- Recién nacido c/ ojos rojos + secreción de pus = infección ocular grave y amenazadora para la vida.

Ojo Rojo

- Exámen Sistemático
- Infección (bacteriana/viral) o Inflamación (alérgica/autoinmune)
- Presión intraocular elevada (Glaucoma Agudo)







El ojo Rojo

NO TODOS LOS OJOS ROJOS SON ¨ CONJUNTIVITIS"

	Conjuntivitis	**Iritis**	**Glaucoma AGUDO**	**QUERATITIS** (Erosión por C. E.)
SECRECIÓN	SI	NO	NO	POCA o NINGUNA
FOTOFOBIA	NO	IMPORTANTE	LEVE	LEVE
DOLOR	NO	LEVE A SEVERO	**IMPORTANTE**	**IMPORTANTE**
AGUDEZA VISUAL	Normal	DISMINUIDA	DISMINUIDA	VARIABLE SEGÚN LA LESIÓN
PUPILA	Normal	PEQUEÑA SIN CAMBIOS	**DILATADA Y FIJA**	IGUAL O PEQUEÑA

Abordaje del Paciente con Ojo Rojo

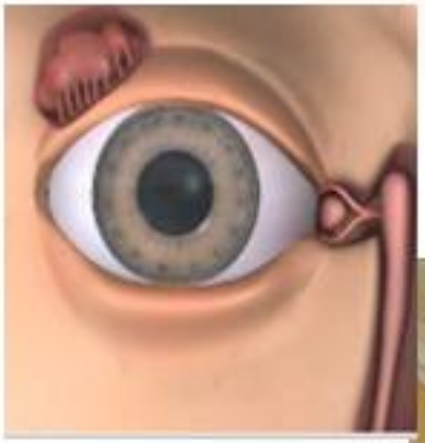

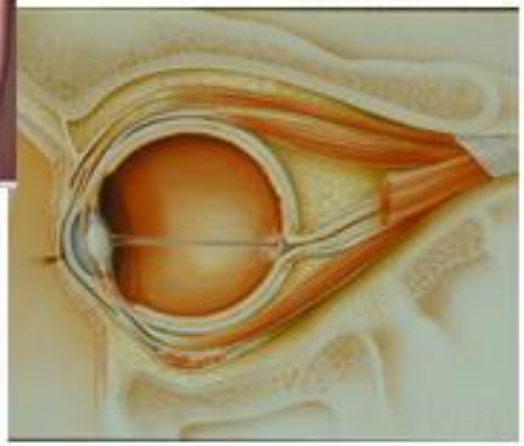



- **Anexos:** (inflamación de párpado y región periorbitaria)

- Patológía de Párpados
- Patología Inflamatoria de las Vias Lagrimales
- Patología Orbitaria

- **Globo ocular:**
- Patología conjuntival y escleral
- Patología Corneal
- Uveitis
- Glaucoma

Dónde esta el enrojecimiento y cuán rojo es ?





- Inyección Ciliar
- Hiperemia Conjuntival
- Hemorragia Subconjuntival

Síntomas asociados



- Picor, exacervación sazonal, rinitis = alergia
- Quemazón, Sensación de cuerpo extraño, lagrimeo = blefaritis, ojo seco, cuerpo extraño, triquiasis
- Sensibilidad localizada/pápados= orzuelo, chalazión
- Secreción Mucopurulenta, costra = conjuntivitis bacteriana
- Secreción mucoide, IVAS, historia de contactos, inicio unilateral>>bilateral = conjuntivitis viral
- Dolor Intenso = ulcera corneal ,escleritis, iritis, glaucoma agudo glaucoma
- Náusea, vómito, dolor ocular intenso, halos' en la visión = glaucoma agudo
- Fotofobia Intensa = uveitis, queratitis, úlcera corneal

BLEFARITIS CRÓNICA MARGINAL

1. Anterior

- Stafilococcica
- Seborreica

2. Posterior

- Meibomianitis-Meibomitis
- Meibomian seborrhoea

3. Tratamiento

Blefaritis Estafilococica



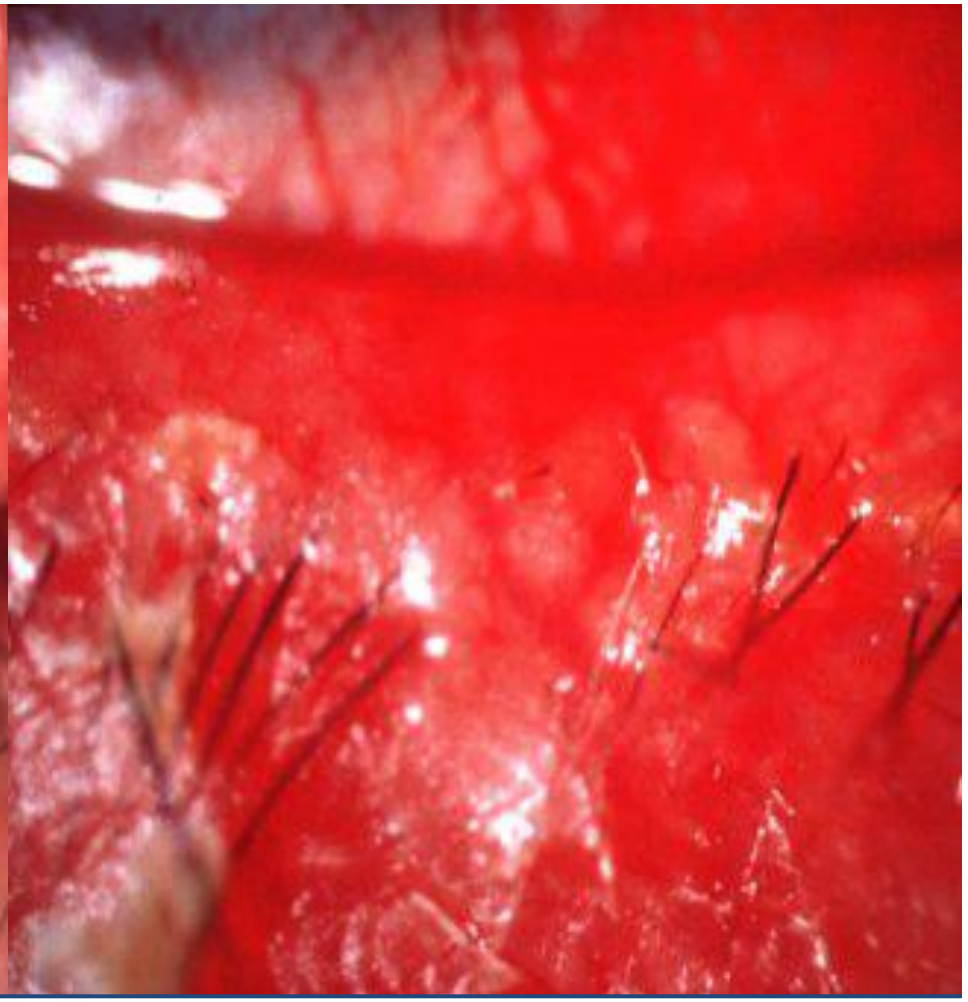

- Irritación crónica matinal
- Costras en la base/pestañas (collaretes)
- Hiperemia y telangiectasia
- Cicatrización

Oftalmo - miasis





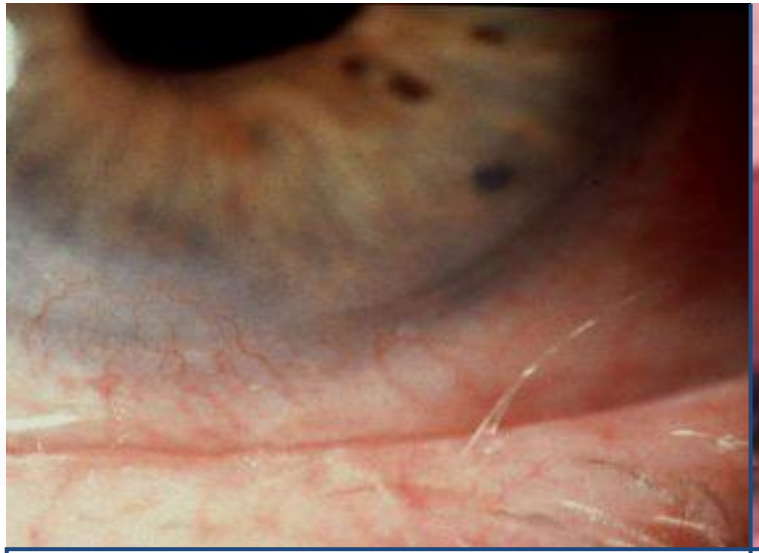

Triquiasis, madarosis, poliosis



Orzuelo recurrente

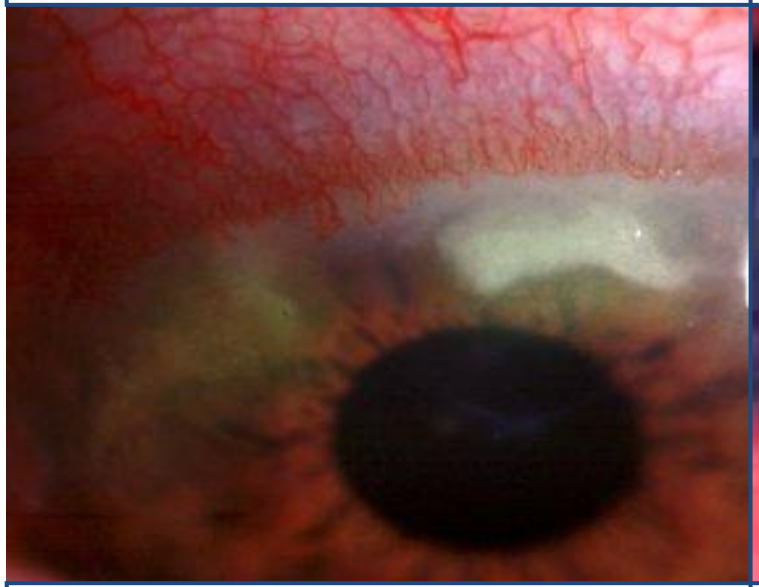

Queratitis Marginal



Inestabilidad de la lágrima

Blefaritis Seborreica

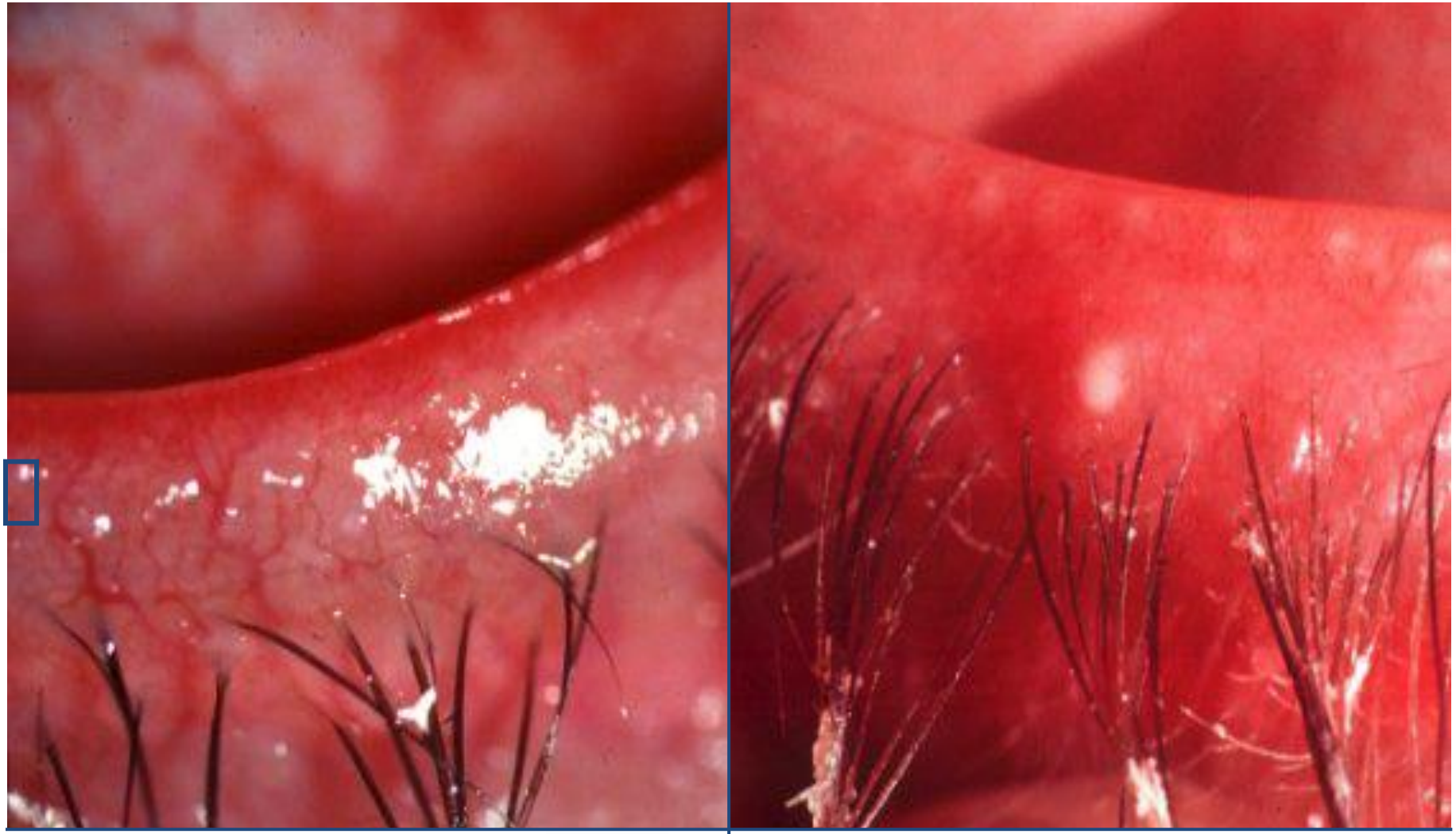

- Brillo del margen anterior
- Hiperemia del márgen anterior

- Escamas grasientas
- Pestañas pegadas juntas

Meibomitis

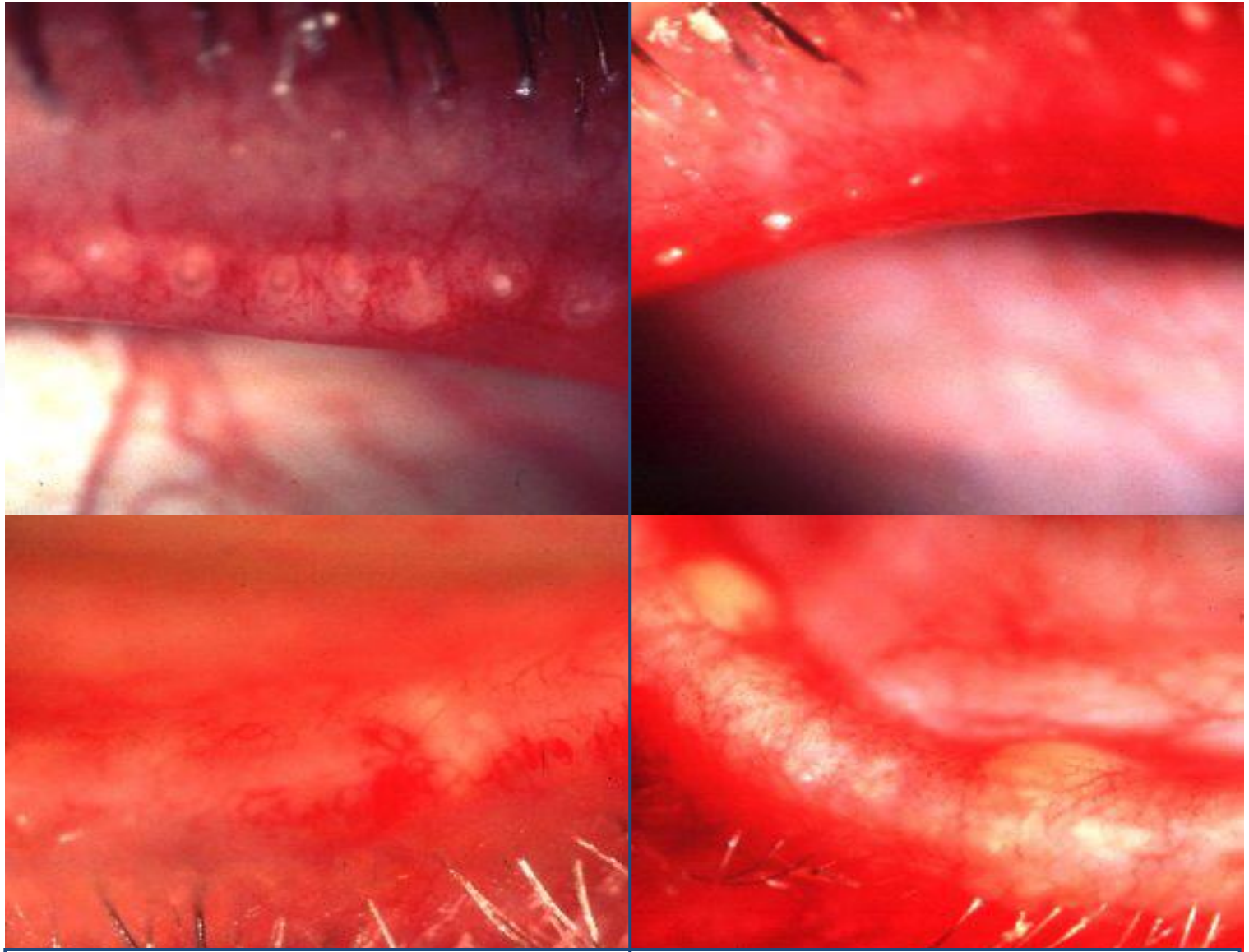

Engrosamiento del borde posterior	Quiste de Meibomio

Seborrea Meibomiana

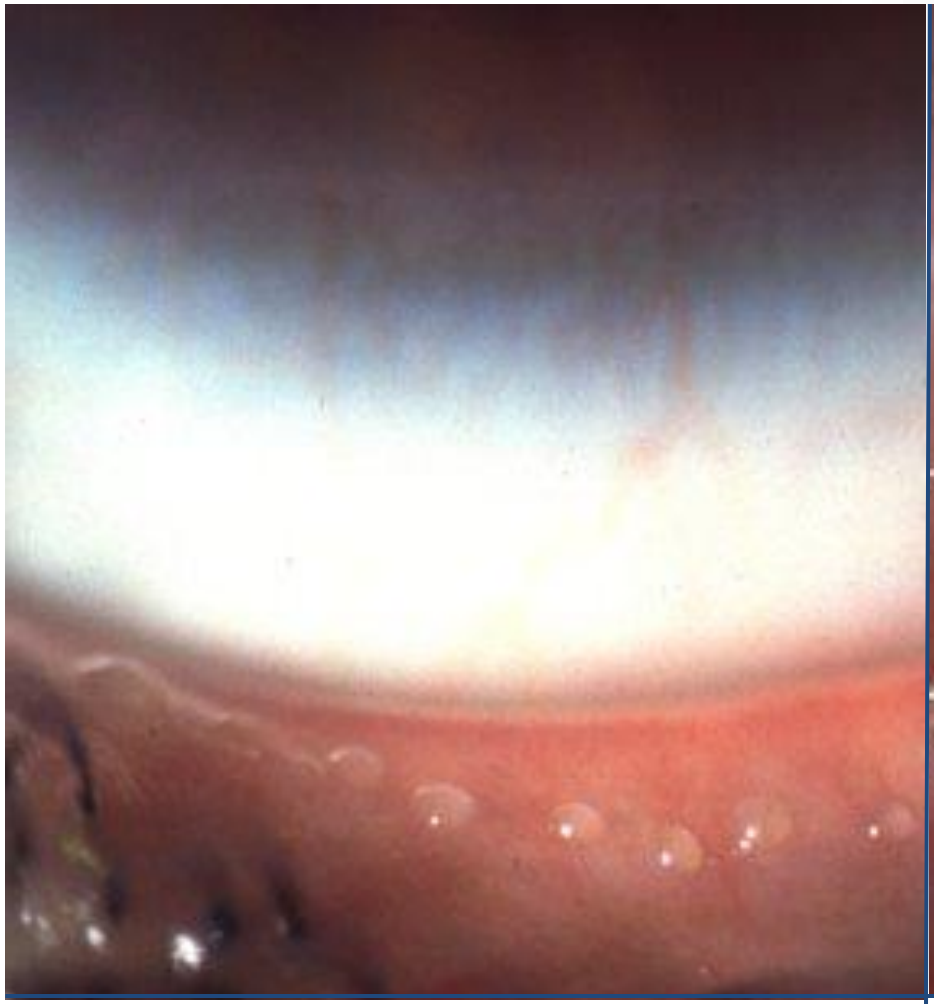

Perlas grasas en los orificios de las GM



Lágrima grasa y espumosa

Treatamiento de Blefaritis Crónica

1. Higiene palpebral - Baby shampoo
   Lephanet®, Lephasol®, Cilclar®,etc.
2. Lubrificantes – Pueden dar visión borrosa
3. Tetraciclinas Sistémicas – p/ Meibomitis severas
4. Compresas Tibias – p/ Fluidificar el sebo solidificado en las meibomitis posteriores

PATOLOGÍA PALPEBRAL DIFUSA

1. Alérgico
   - Edema Agudo
   - Dermatitis de contacto
   - Dermatitis atópica
   - Blefarocalasis
2. Infecciones
   - Cellulitis Preseptal
   - Herpes simplex
   - Herpes zoster oftálmico
   - Impétigo
   - Erisipela
   - Fascitis Necrotizante
3. Miscelanea
   - Hernia de grasa
   - Causas Sistémica

Edema Alérgico Agudo



Causas – Picaduras de insectos, urticaria y angioedema

- Unilateral o bilateral
- Indolor, eritema, edema
- Quemosis podría estar presente
- Autolimitado

Dermatitis Atópica

- Asiociado con asma y fiebre
- Prurito y rascado crónico



Flexura de la rodilla, codos, muñeca y tobillo

Asociaciones oculares relacionadas con Dermatitis Atópica



Engrosamiento,costras, fisuras



Blefaritis Stafiloccocica



Blefaritis Angular



Patología Vernal en niños

Asociaciones oculares relacionadas con Dermatitis Atópica



Queratoconjuntivitis



Queratocono



Catarata en escudo



Desprendimiento de Retina

Herpes simplex





Signos.

- Pequeñas Vesículas
- Ruptura y costras
- Regenera sin cicatriz al 7º día

Complicaciones

- Conjuntivitis Folicular
- Queratitis

Tratamiento

antivirales tópicos

Herpes zoster oftálmico





•Vesiculas y pústulas dolorosas

• Edema periorbitario – podría ser bilateral

Ulceración/costras

Tratamiento - antivirales oral

LESIONES BENIGNAS PALPEBRALES

1. **Nódulos**
   - Chalazion
   - Orzuelo Agudo
   - Molluscum contagiosum
   - Xantelasma
2. **Quistes**
   - Quiste de Moll
   - Quiste de Zeiss
   - Quiste Sebaceous
   - Hidrocistoma
3. **Tumores**
   - Verruga Viral
   - Queratoacantoma
   - Naevi
   - HemangiomaCapilar
   - Mancha de vino Oporto
   - Granuloma piogénico
   - Cuérno Cutaneous

Signos del Chalazion, (quiste de G. Meibomio)



Masa indolora, firme dentro de la placa tarsal



Podría romperse dentro y crear un granuloma piogénico

www.areaoftalmologica.com AOA

Histología del chalazion

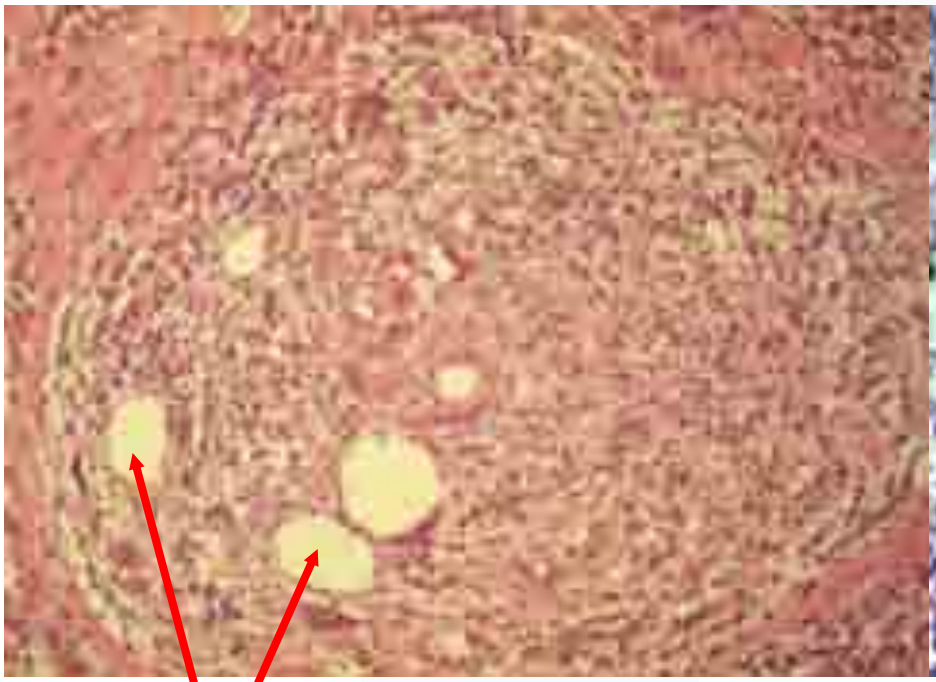

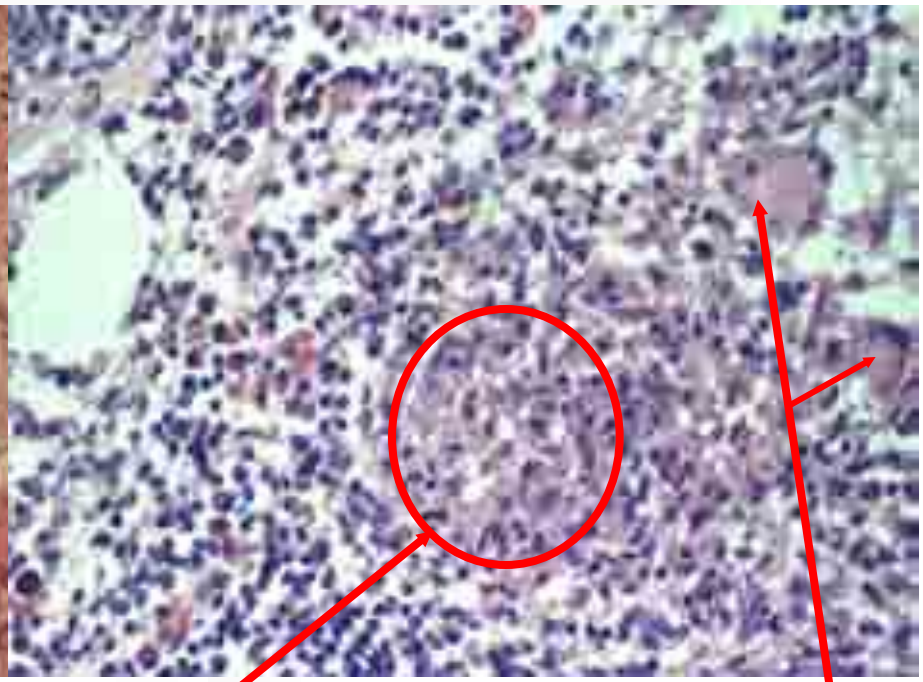

Múltiple, espacios redondeados, previamente rellenos de grasa sin inflamación granulomatosa

Células Epitelioides

Células gigantes multinucleadas

Tratamiento del chalazion



Inyección local de anestésico



Colocación de la pinza



Incisión y curetage

Orzuelo Agudo

Interno



- *Staph.* abceso de G. Meibomio
- Hinchazón dolorosa dentro del tarso
- Exterioriza por piel o conjuntiva

Externo



- *Staph.* absceso folículo pilóso y/o gland de Zeis oG Moll
- Hinchazón dolorosa del borde marginal

Molluscum contagiosum

Signos



- Nódulo indoloro y umbilicado
- Múltiple en pacientes HIV (+)

Complicaciones



- Conjuntivitis folicular crónica
- Queratitis superficial

Histología del Molluscum contagiosum



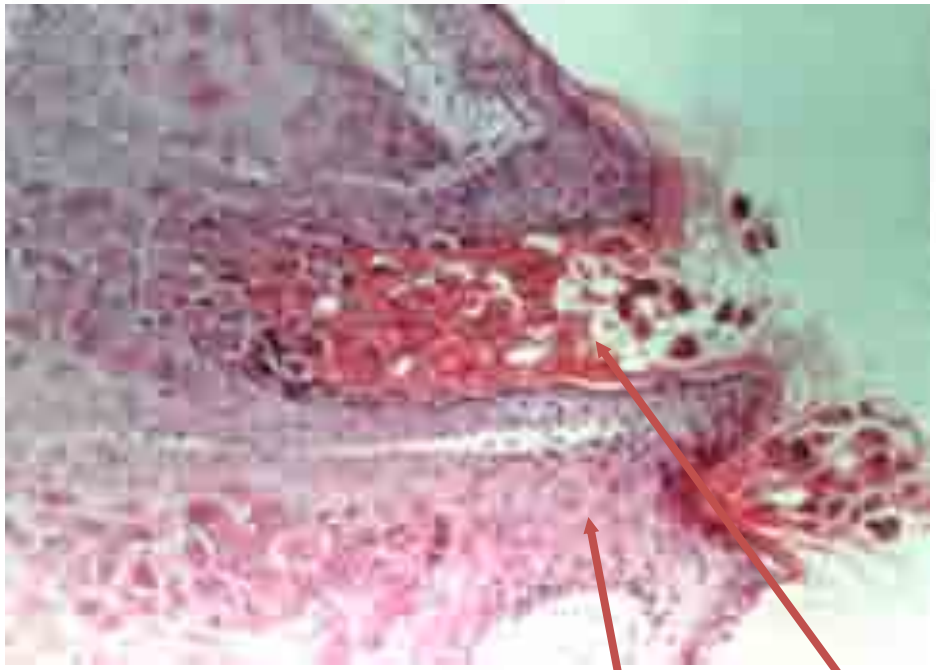

- Lóbulos de epitelio hiperplástico
- Cuerpos de inclusion Intracitoplasmático (Henderson-Patterson)

- Lesión circumscripta
- Superficie cubierta por epitelio
- normal. Excepto en su centro

Cuerpo Extraño Palpebral/Tarsal





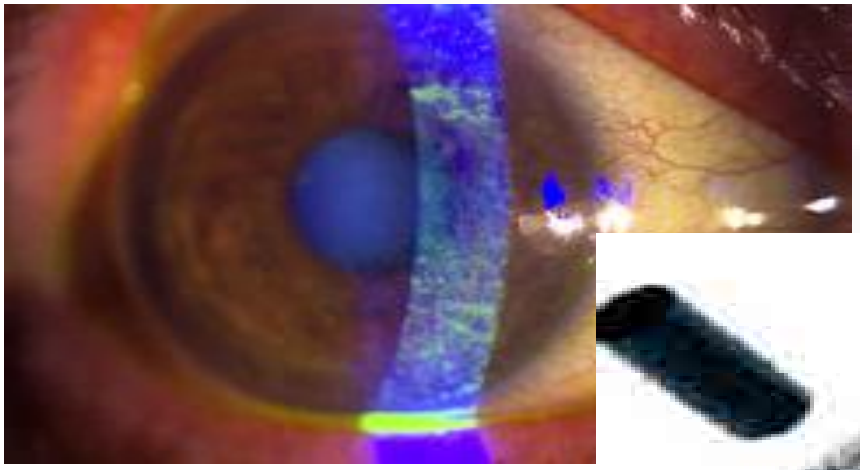





INFECCIONES DE LA VIA LAGRIMAL

1. Obstrucción Congenital Ducto nasolacrimal

2. Dacriocele Congenital

3. Canaliculitis Crónica

4. Dacriocistitis
    - Aguda
    - Crónica

Obstrucción congénita del ductus nasolagrimal

- Causa: Canalizacion retrasada de la válvula de Hasner
- Bajo presión, reflujo purulento por el punctum



Epífora y legañas



Dacriocistitis Aguda

www.areaoftalmologica.com AOA

Tratamiento de la obstrucción congénita del ductus nasolacrimal

- Masaje del ducto nasolagrimal y gotas antibioticas
- Mejora a los 12 meses en 95% de los casos

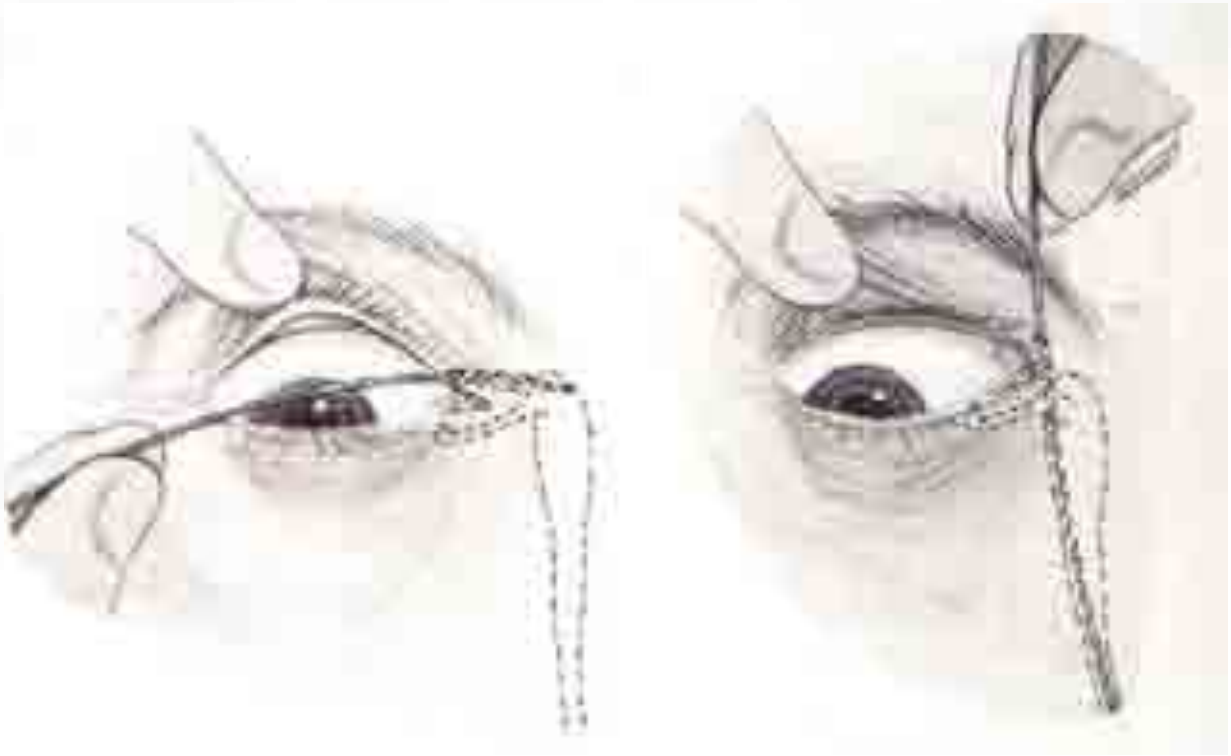

- Si no mejora: Sondaje a los 12-18 meses

Dacriocele Congénito

Distensión del saco lagrimal por fluido amniótico (amniontocele) causado por la válvula de Hasner imperforada



- Hinchazón quística azulada en el canto medial
- Podría infectarse secundariamente

Tratamiento

- Masaje sobre la zona
- Sondaje si el masaje falla

Canaliculitis Crónica

- Causado frecuentemente por *Actinomyces* (*Streptothrix* sp.)
- Epífora unilateral y secreción mucopurulenta



Edema y eversión del canalículo



Expresión de concreciones de gránulo de sulfuro

Tratamiento - Curetaje y/o canaliculotomía

Orbital cellulitis

- Infection behind orbital septum
- Usually secondary to ethmoiditis
- Presentation - severe malaise, fever and orbital signs



- Severe eyelid oedema and redness
- Proptosis - most frequently lateral and down
- Painful ophthalmoplegia
- Optic nerve dysfunction if advanced

Management of orbital cellulitis



Pre-treatment



Post-treatment

1. Hospital admission
2. Systemic antibiotic therapy
3. Monitoring of optic nerve function
4. Indications for surgery
   - Resistance to antibodies
   - Orbital or sub-periosteal abscess
   - Optic neuropathy

INFECCIONES CONJUNTIVALES

1. **Bacteriana**
   - Conjuntivitis bacteriana simple
   - Queratoconjuntivitis Gonocóccica

2. **Viral**
   - Queratoconjuntivitis adenoviral
   - Conjunctivitis Molluscum Contagiosum
   - Conjuntivitis Herpes simplex

3. **Chlamydia**
   - Queratoconjuntivitis por Chlamydia del adulto
   - Conjuntivitis Neonatal por Chlamydia
   - Tracoma

Conjuntivitis Bacteriana Simple

Signos



Inyección conjuntival y costras en las pestañas



Inicio incidioso de secreción mucopururlenta

Tratamiento antibiótico de amplio expectro

-

Queratoconjuntivitis Gonocóccica

Signos



Aguda, profusa,secreción purulenta, hiperemia and quemosis

Complicaciones



Ulceración corneal, perforación y endoftalmitis (severo)

Tratamiento

- Tópico: gentamicina y bacitracina **(Quinolonas)**
- Intravenosos cefoxitina or cefotaxima

Queratoconjuntivitis Adenoviral

1. Fiebre Faringoconjunctival

- Adenovirus tipo 3 y 7
- Típicalmente afecta a niños
- Infección de Vias Respiratorias Superiores
- Queratitis en 30% - usualmente leve

2. Queratoconjunativitis Epidemica

- Adenovirus tipos 8 y 19
- Muy contagioso (tonómetros de contacto,fomites)
- No tiene síntomas sistémicos
- Queratitis en 80% de los casos – podría ser severos

Signos de conjuntivitis



Bilateral, Secrecion acuosa y Foliculos

Formas Severas : Pseudomembranas y Hemorragias subconjuntivales

Tratamiento:- Sintomático

Signos de Queratitis

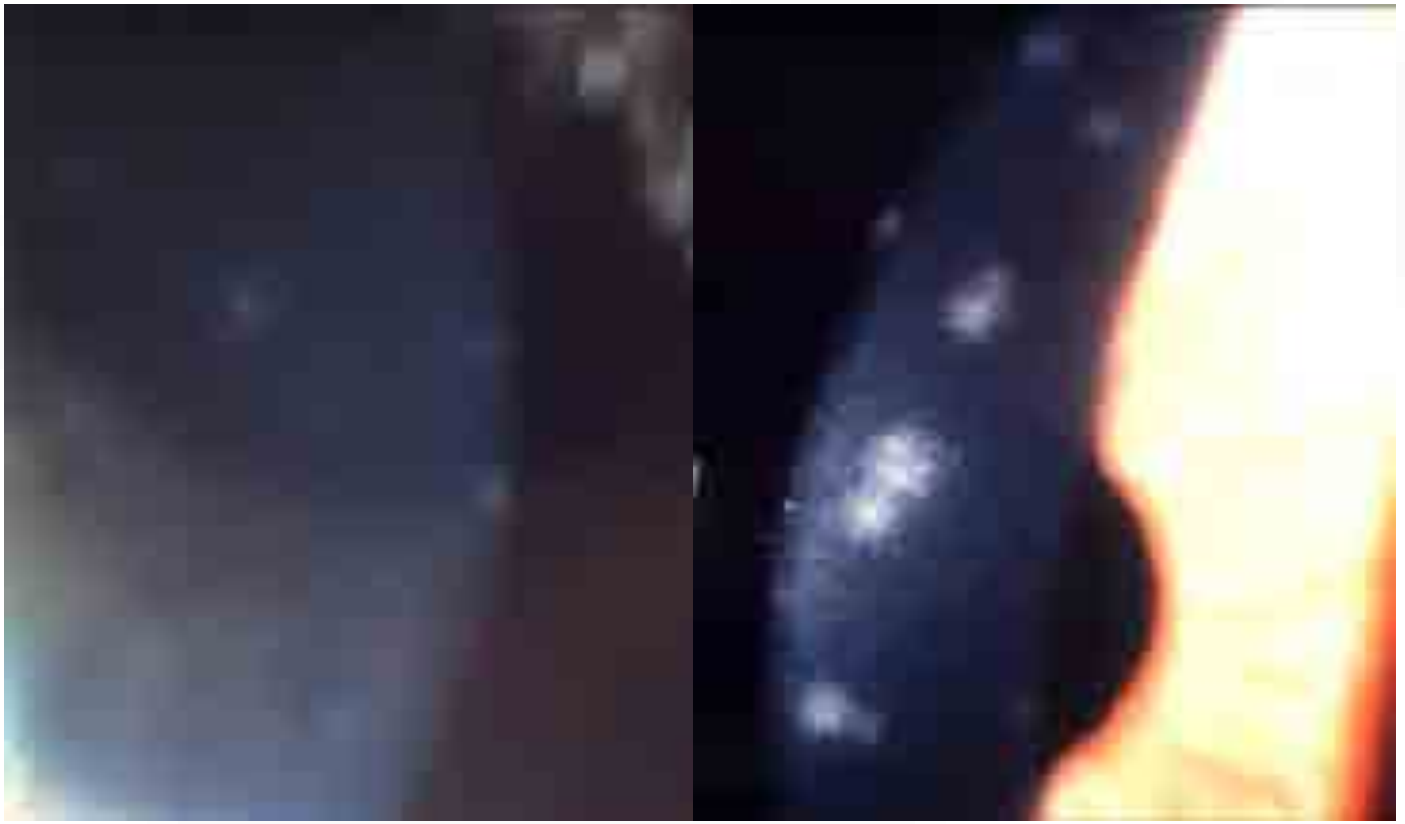

- Queratitis epitelial focal
- Queratitis subepitelial

Curso lento que puede persistir varios meses

Tratamiento: - Esteroides topico, si baja la Agudeza Visual

Herpes simplex: conjuntivitis

Signos



Vesículas unilateral en párpados



Conjuntivitis Aguda Folicular

Tratamiento - Topico antivirales para prevenir queratitis

Herpes simplex epithelial keratitis



- Dendritic ulcer
- Stains with fluorescein

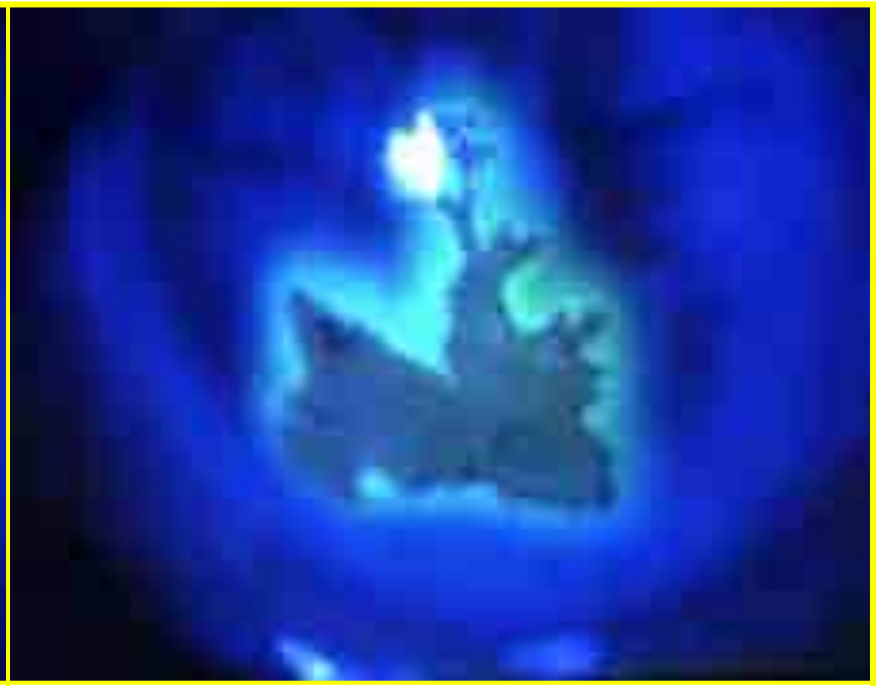

- May enlarge to become geographic

Treatment

- Aciclovir 3% ointment x 5 daily
- Trifluorothymidine 1% drops 2-hourly
- Debridement if non-compliant

Conjunctivitis Neonatal por chlamydia

- Aparece entre 5 y 19 dias después nacimiento
- Asociado: otitis, rinitis y pneumonitis



Conjunctivitis Folicular Mucopurulenta

Tratamiento: - Tetraciclinas o eritromicina oral y tópica

CONJUNTIVITIS ALERGICA

1. Rinoconjuntivitis Alergica

2. Querato-conjuntivitis Vernal

3. Querato-conjunctivitis Atopic

Rinoconjuntivitis Alergica

Hipersensibilidad a partículas ambientales



Edema palpebral transitorio

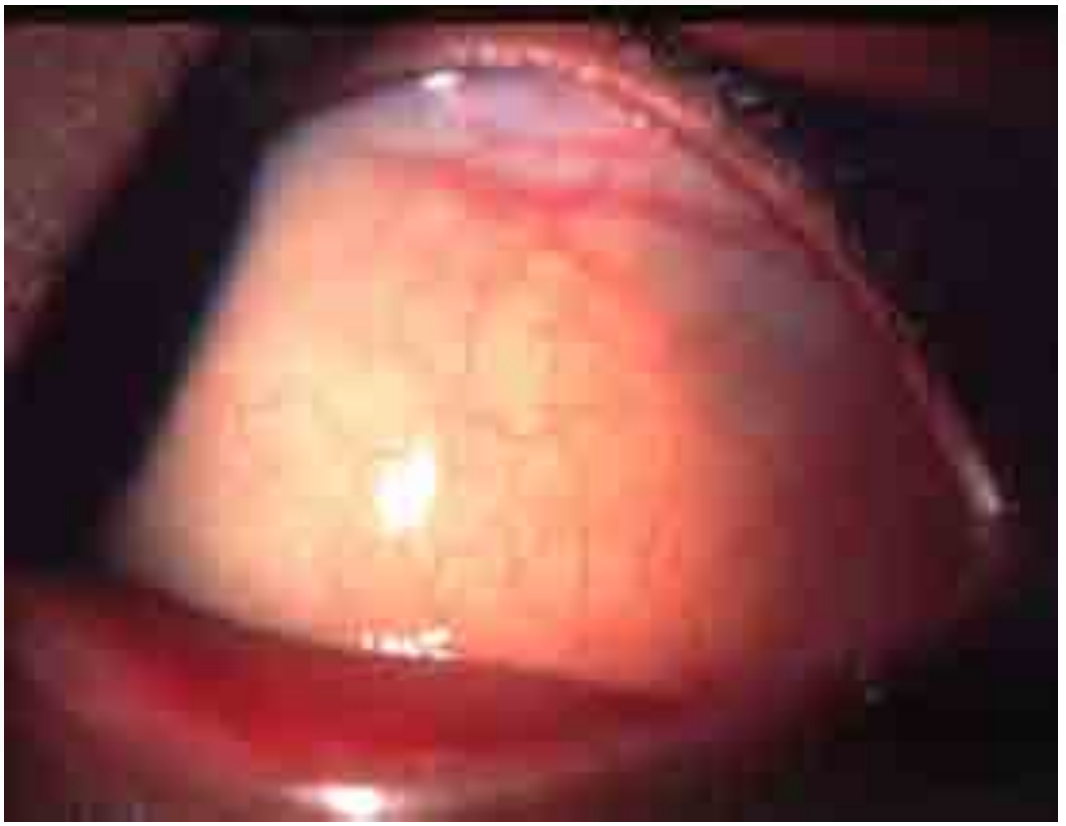

Edema conjuntival transitorio

Querato-conjuntivitis Vernal

Asociada a historia de atopia, asma, dermatitis







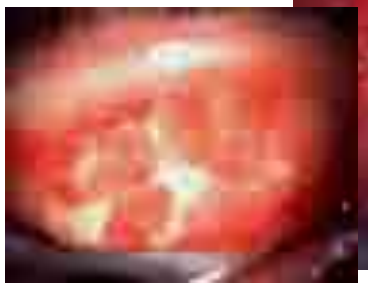

- Recurrente bilateral
- Afecta a niños y adultos jovenes
- Más comun en varones y climas cálidos
- Picor, secreción mucoide y lagrimeo

Tipos

- Palpebral
- Limbar
- Mixto

Tratamiento

- Topico estabilizador mastócito
- Topico corticoesteroide

Progresión de la Queratopatia



Epiteliopatia



Macroerosiones



Placa (úlcera en escudo)



Cicatriz sub - epitelial

Queratoconjuntivitis Vernal. Tratamiento

- Corticoides tópico
- Antihistamínico tópico
- Ciclopléjico tópico
- Antibiótico tópico profiláctico
- L.C.T.
- Cultivos
- Referir al Alergólogo

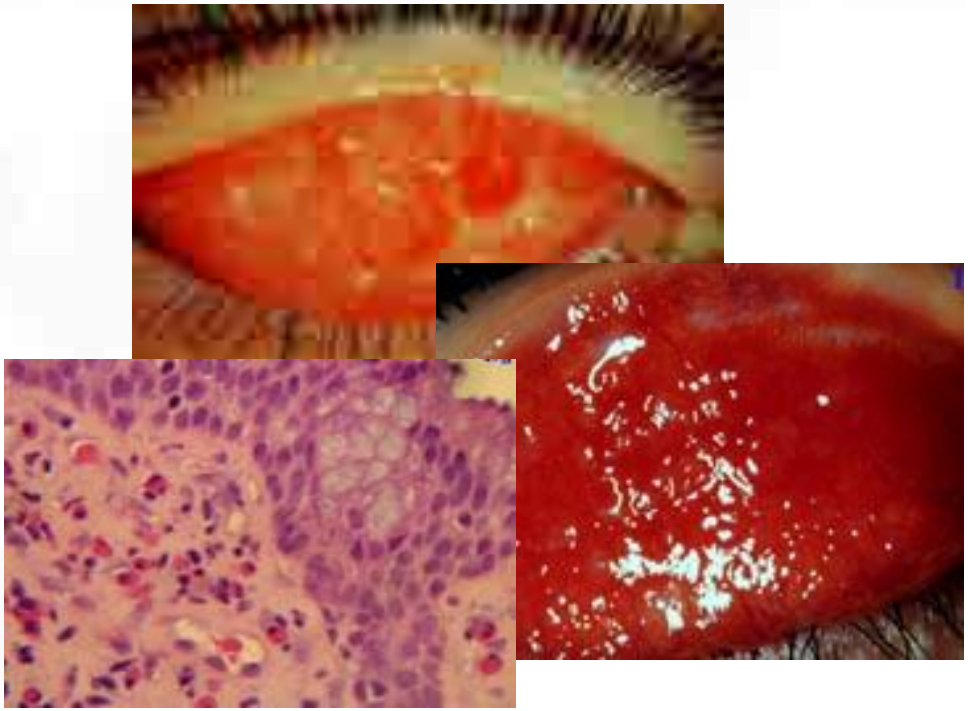

Queratoconjuntivitis Atopica



Pacientes jóvenes con dermatitis atópica



Párpados macerados y fisurados,

Progresión de la Queratopatía



Epiteliopatia



Defecto epitelial persistente



Cicatrización subepitelial



Vascularization periférica

TUMORES CONJUNTIVALES

1. Benignos

- Nevus
- Papiloma
- Dermoide Epibulbar
- Lipodermoide

2. Pre-maligno

- Melanosis Primario acquirida (PAM)
- Neoplasia Intraepithelial (carcinoma *in situ*)

3. Malignos

- Melanoma
- Carcinoma de Células escamosa
- Sarcoma Kaposi
- Limfoma

Nevus



- Aparece en las primeras decadas
- Bordes bien demarcados y algo sobreelevado
- Localización yuxtalimbar
- 30% son hipo o apigmentados

Papilloma

Pedunculado	Sessile
	
• Presents in childhood or early adulthood • Infection with papilloma virus • May be multiple and bilateral	• Presents in middle age • Not caused by infection • Single and unilateral

Epibulbar dermoid

Signs



- Presents in childhood
- Smooth, soft mass
- Usually juxtalimbal

Association



- Occasionally Goldenhar syndrome

Lipodermoid



- Presents in adulthood
- Soft, movable, subconjunctival mass
- Most frequently at outer canthus

Kaposi sarcoma

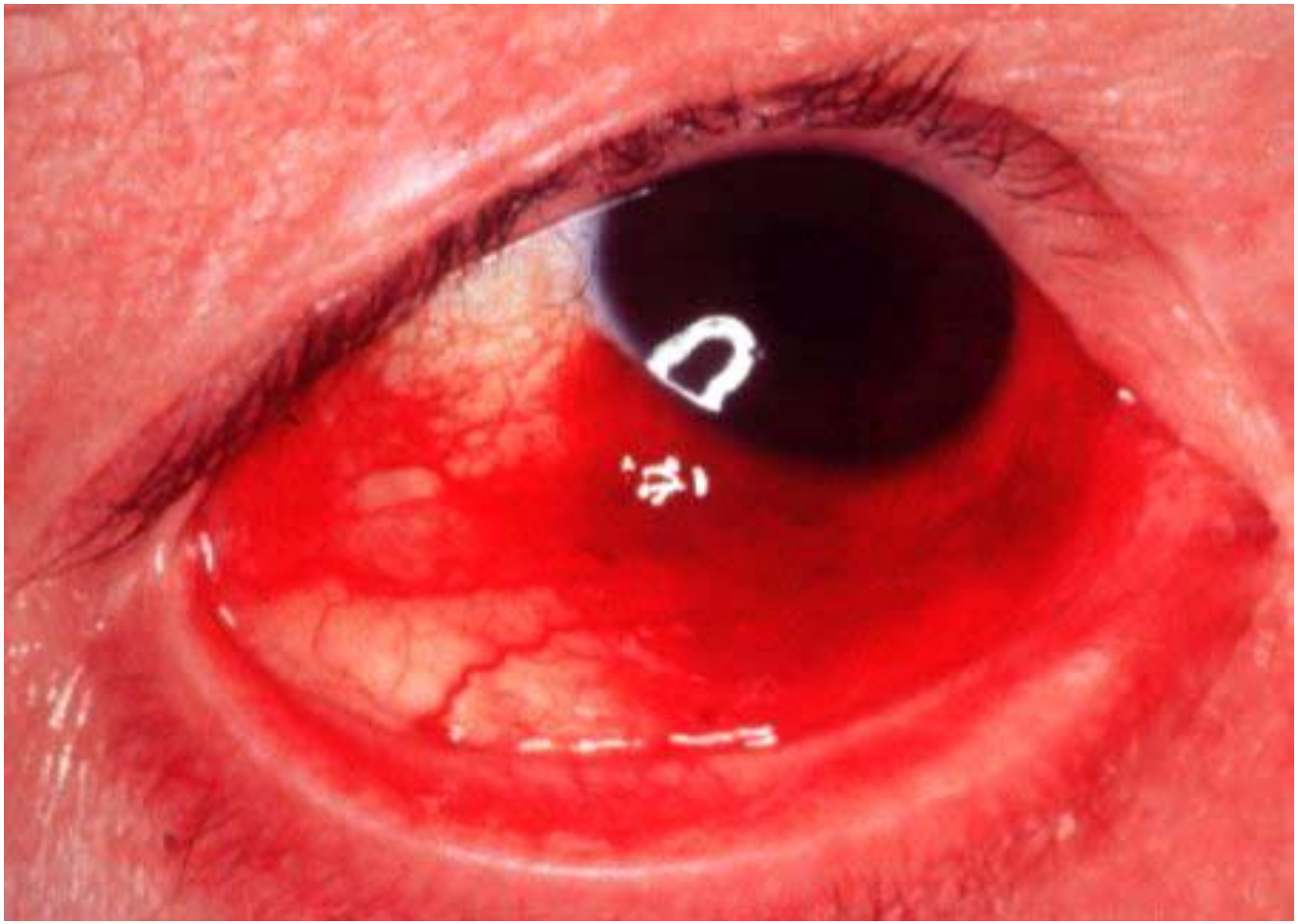

- Affects patients with AIDS
- Vascular, slow-growing tumour of low malignancy
- Very sensitive to radiotherapy
- Most frequently in inferior fornix

Lymphoma

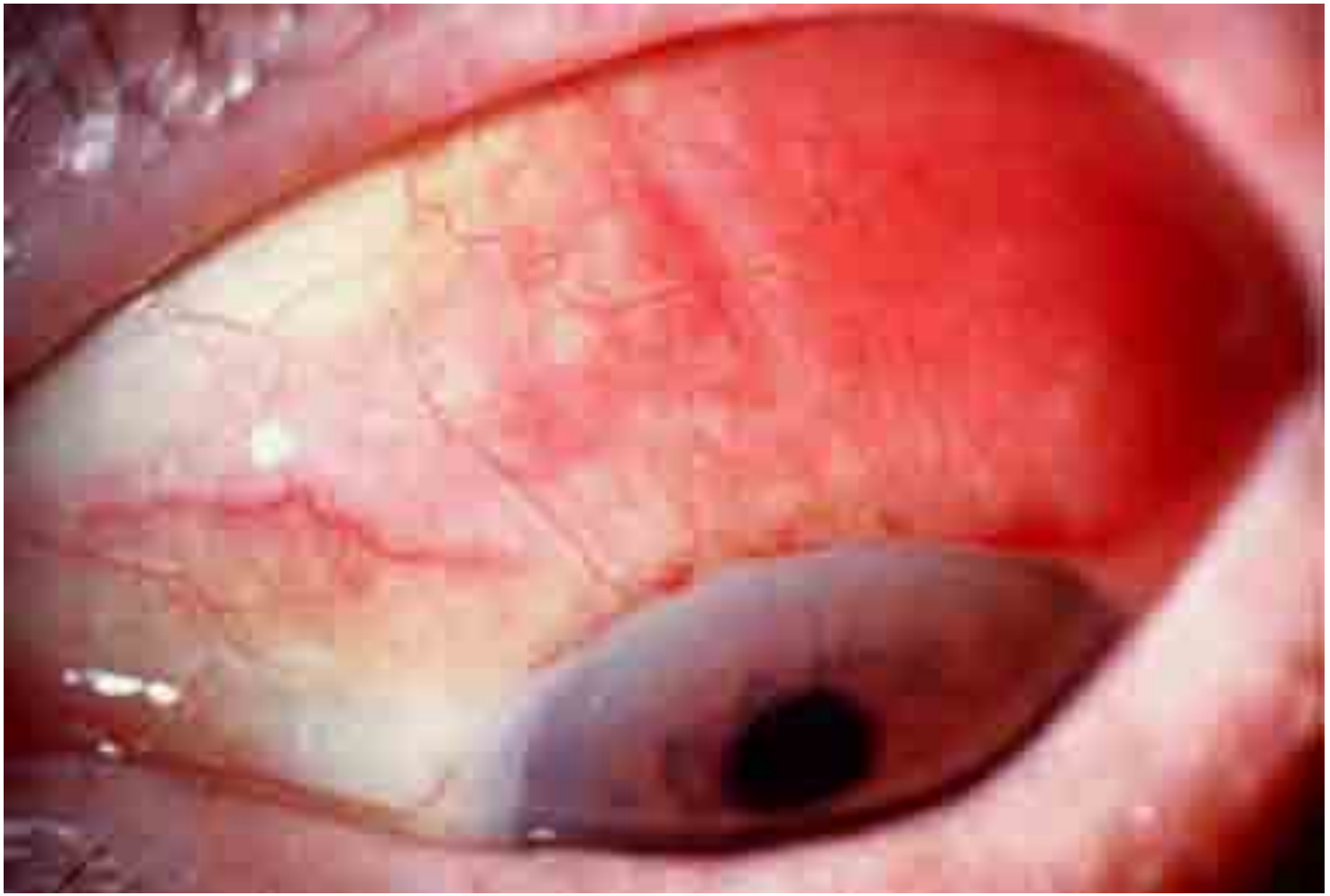

- Usually presents in adulthood
- Benign or malignant
- Salmon-coloured, subconjunctival infiltrate

Capillary haemangioma

- **Most common orbital tumour in children**
- **Presents - 30% at birth and 100% at 6 months**







Patología Retiniana

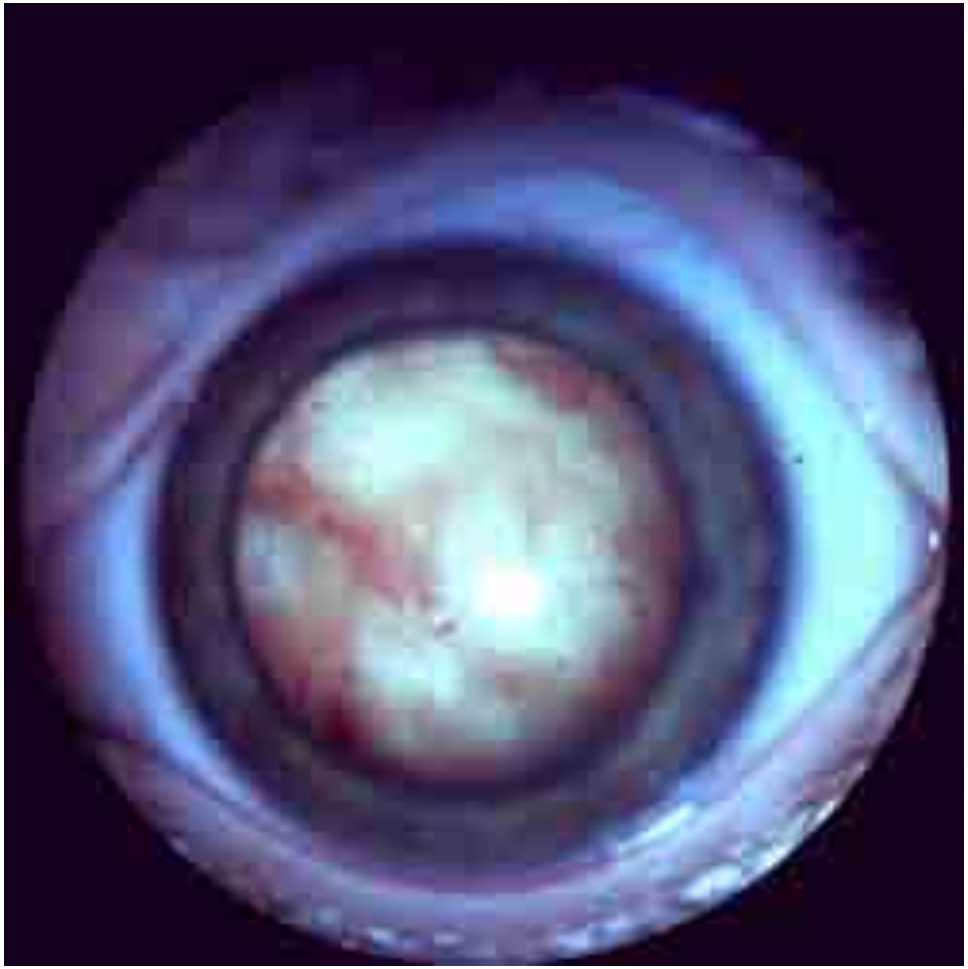



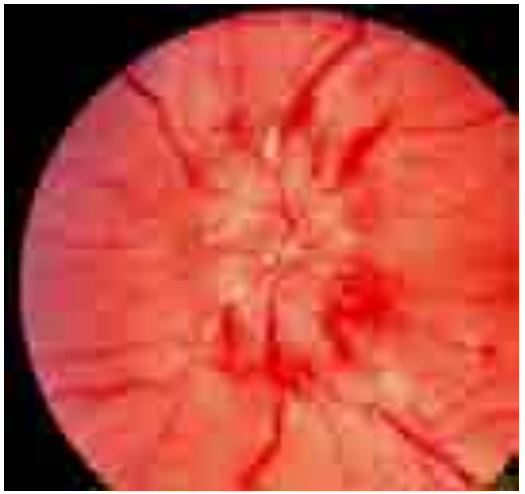

Facomatosis

- Angiomatosis retinae (Enfermedad deVon Hippel-Lindau) (Hemangiomatosis Retinocerebelar Capilar)
- Ataxia telangiectasia (sindrome de Louis-Bar)
- Angiomatosis Encefalotrigeminal (sindrome de Sturge-Weber) (Hemangiomatosis Encefalofacial Cavernosa)
- Neurofibromatosis (Enfermedad de von Recklinghausen)
- Tuberous sclerosis (sindrome de Bourneville)
- Síndromes Wyburn-Mason

  (Hemangiomatosis Racemosa)

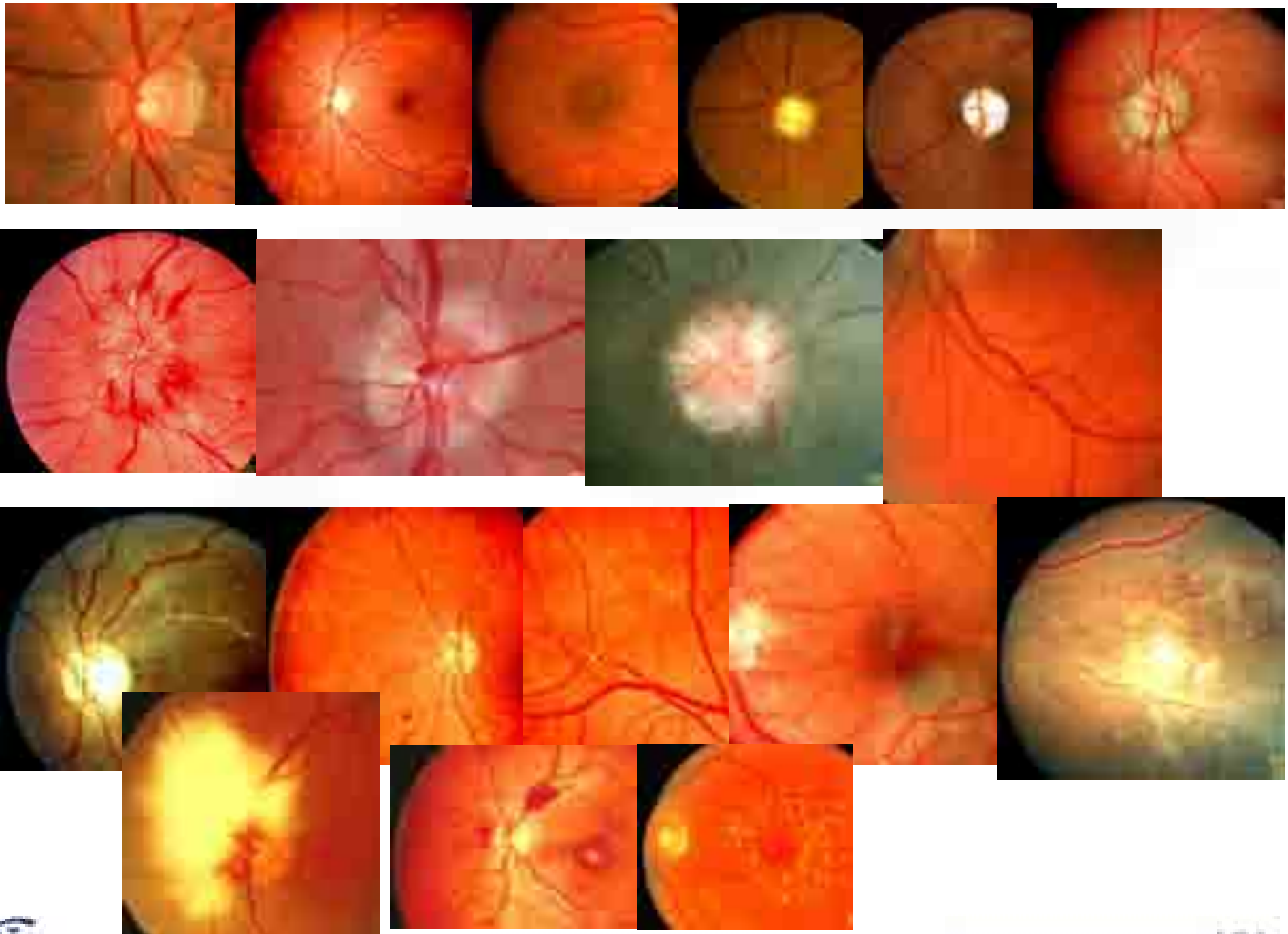

Immuno-bullous diseases

Toxic epidermal necrolysis. Lyell disease)



- ‘Scalded’ skin lesions
- Conjunctivitis - common and similar to Stevens-Johnson syndrome

Epidermolysis bullosa



- Skin bullae and necrosis induced by minor trauma
- Conjunctivitis - common and may result in scarring

Glaucoma Pediátrico

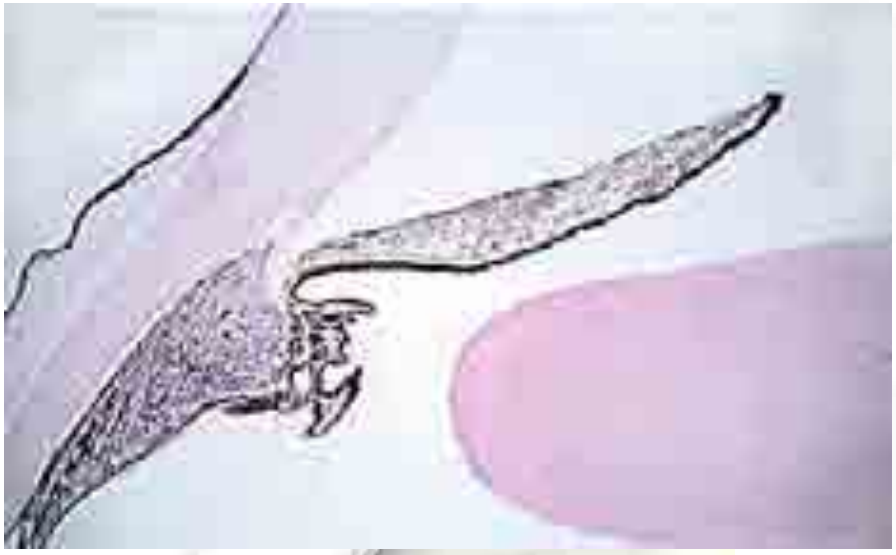

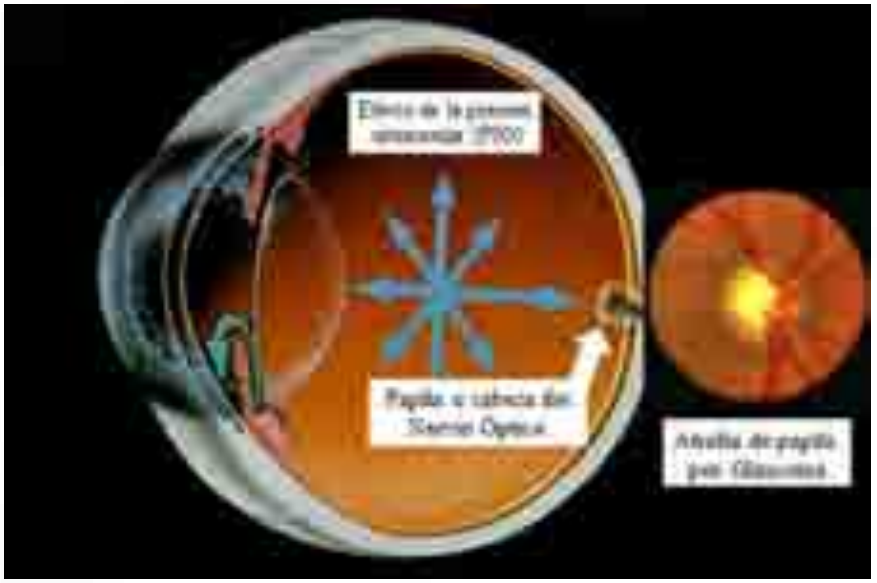





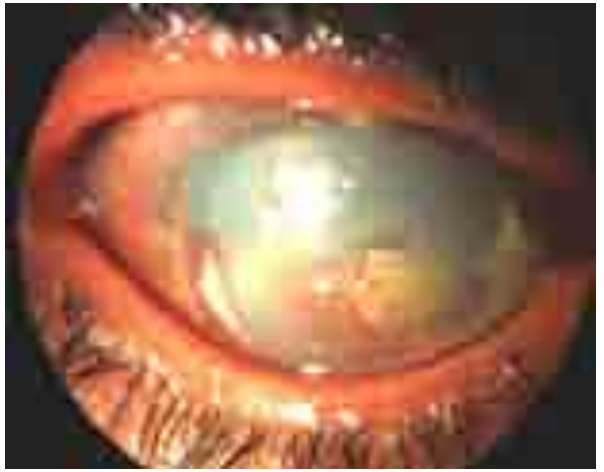

Tratamiento del Glaucoma Pediátrico



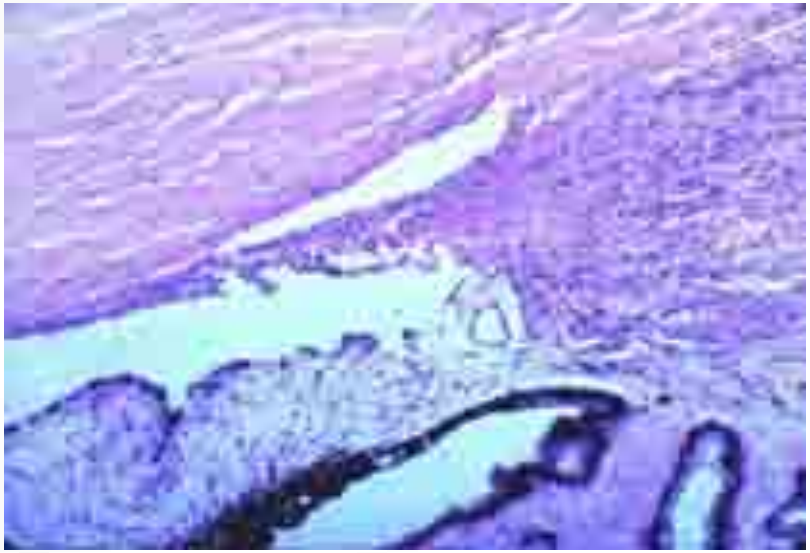

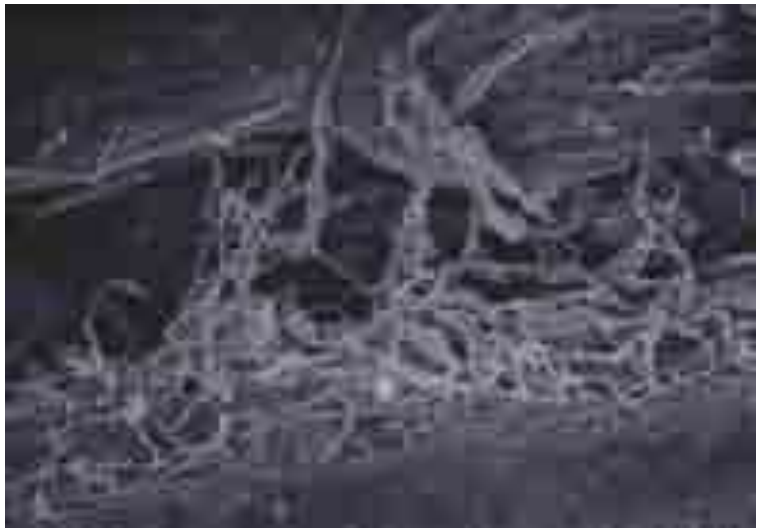



Estrabismos







Estrabismos









Catarata Pediátrica











Catarata Pediátrica



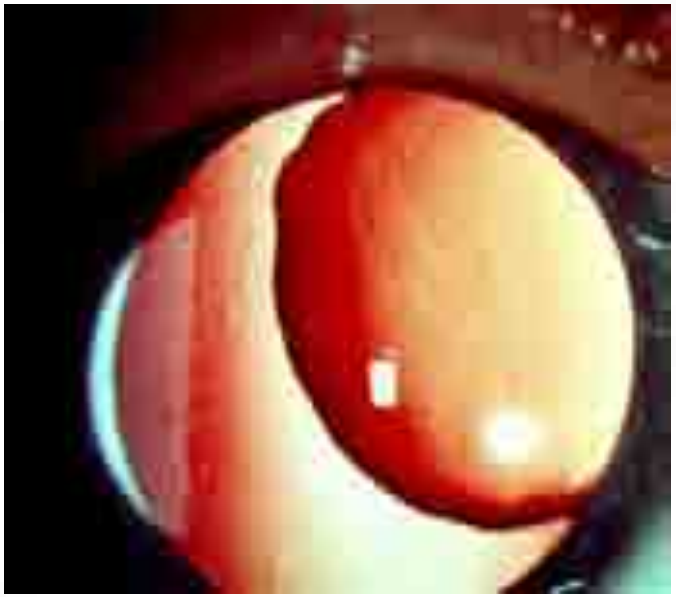









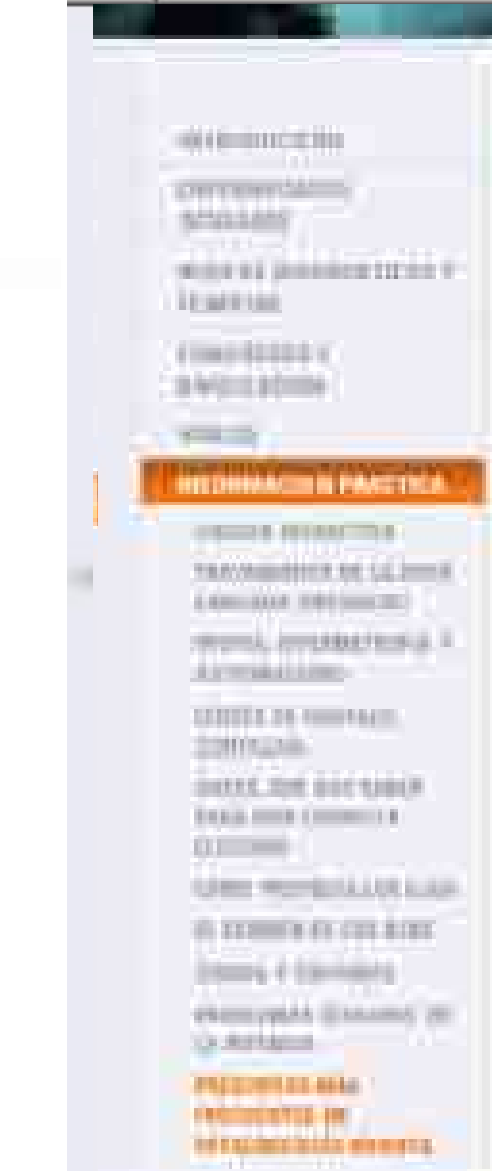

PREGUNTAS MÁS FRECUENTES EN OFTALMOLOGÍA INFANTIL



Se exponen las preguntas que con mayor frecuencia realizan los pacientes oftalmológicos. El hecho diferencial ha haber recogido durante los años de profesión aquellas cuestiones que más preocupan a nuestros pacientes, como que es una conjuntivitis, qué debe hacer cuando un hijo declara un ojo, qué es un ojo vago, por qué se tuerce un ojo o un largo etc.

INDICE DE TEMAS

- ¿Qué es una conjuntivitis?
- ¿Cuáles son las causas más frecuentes de una conjuntivitis?
- ¿Son frecuentes las alergias oculares en los niños?
- ¿Cuáles son los signos más frecuentes a valorar en una conjuntivitis?
- ¿Qué es el glaucoma congénito?
- ¿Qué es el retinoblastoma?
- ¿Por qué se cierra un ojo a los niños?
- ¿Es posible tener un estrabismo sin ninguna causa?
- ¿Todos los estrabismos deben operarse?
- ¿Por qué mi hijo declara bizco cuando mira lateralmente y bizquea bien cuando mira al frente?
- ¿Qué debo hacer con un niño a quien le lagrimea un ojo de forma continua?
- Mi hijo abre poco los ojos, parece como si estuviera siempre medio dormido ¿Es esto normal?
- ¿Qué debe hacer si mi hijo tiene una mancha blanca en el ojo?
- ¿Qué pasa si mi hijo nació prematuro?
- ¿Qué puede hacer si mi hijo legalmente no ve?
- Mi hijo mueve los ojos lateralmente de forma peculiar ¿Es normal?
- Mi hijo siempre sale con los ojos enrojecidos, ¿cómo le he molestado le ha ¿Qué le ayuda?
- Mi hijo no quiere ir con nuevo y mantiene negrito
- ¿Qué es la Diplopía y como se relaciona con el ojo vago?
- ¿Qué es un ojo vago?
- ¿Cómo podemos detectar la presencia de una ambliopía?
- ¿Tienen un algo los exámenes para descubrir una ambliopía?

Muchas gracias por vuestra atención

www.areaoftalmologica.com

Quiero saber más