área oftalmológica avanzada
Vergés

Seminarios sobre los **Nuevos Avances** en **Oftalmología**

Degeneración Macular Asociada con la edad (DMAE)

Col·legi d'òptics i òptiques optometristes de Catalunya

El papel del optometrista frente a la DMAE



Jesús Marín DOO
Carlos Vergés MD, PhD

área oftalmológica avanzada Dr. Vergés

1ª causa
de pérdida de visión severa en pacientes ≥ 65 años en países desarrollados

- Prevalencia (España): 850.000 casos
  Incidencia: el doble en 2.020

- *Introducción*
  - Repercusión de las nuevas terapias en la DMAE para el optometrista

- *El papel del optometrista en el C. óptico:*
  - Detección precoz - Oftalmoscopía, Amsler, Preview PHP

- *El papel del optometrista en la clínica:*
  - Realización de exploraciones - Angiografía Fluoresceínica e ICG, OCT

Introducción

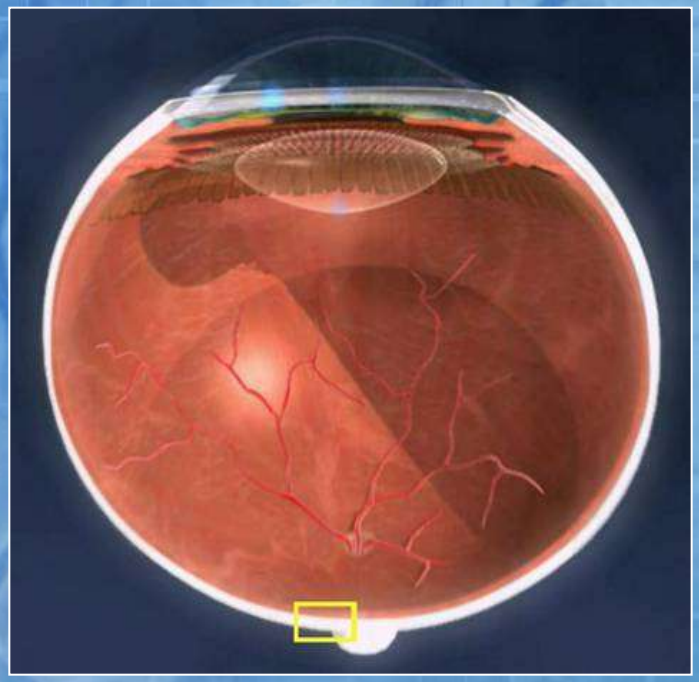

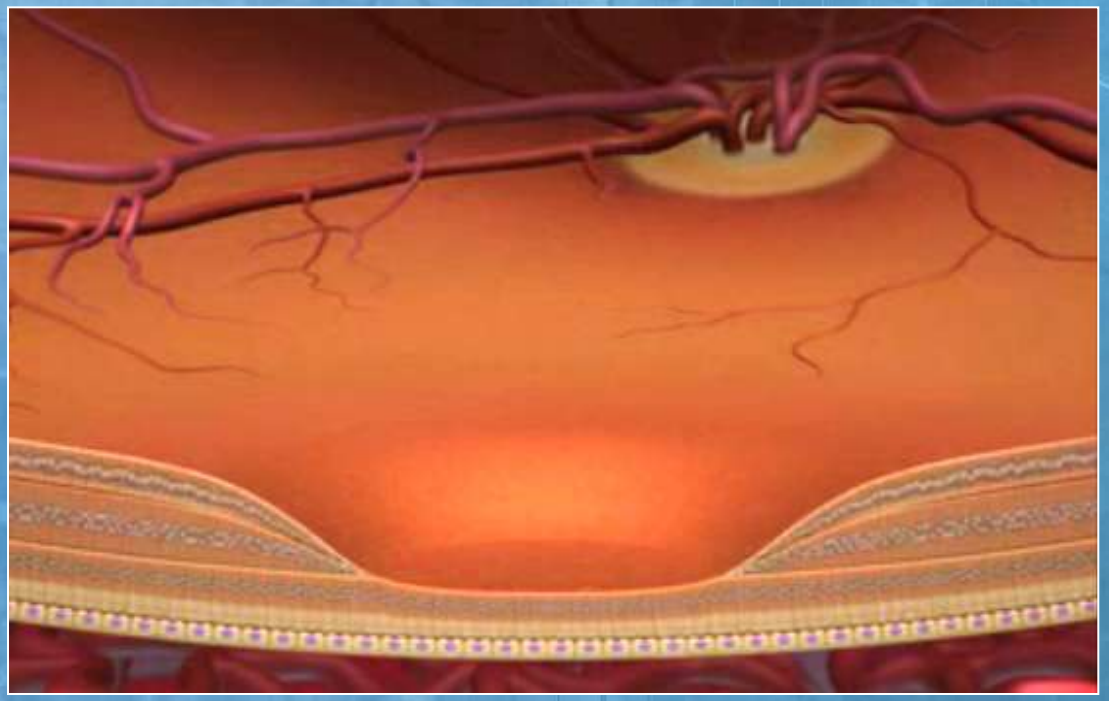

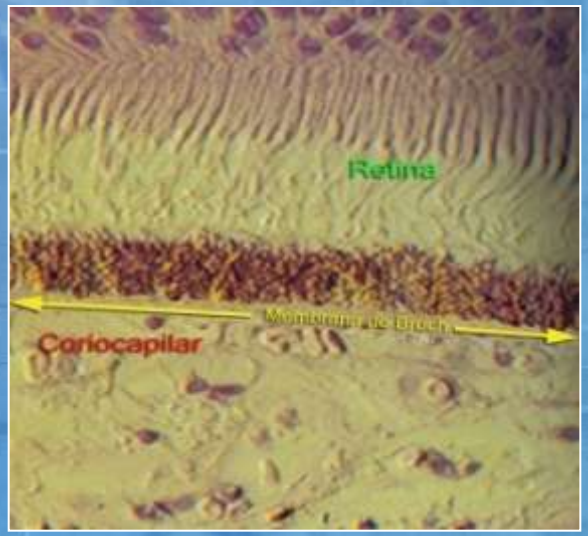

Degeneración macular asociada a la edad (DMAE)

Enfermedad degenerativa de la mácula que afecta a personas de más de 50 años de edad









Clasificación de la DMAE

Atrófica (seca)-85% Exudativa (húmeda)-15%



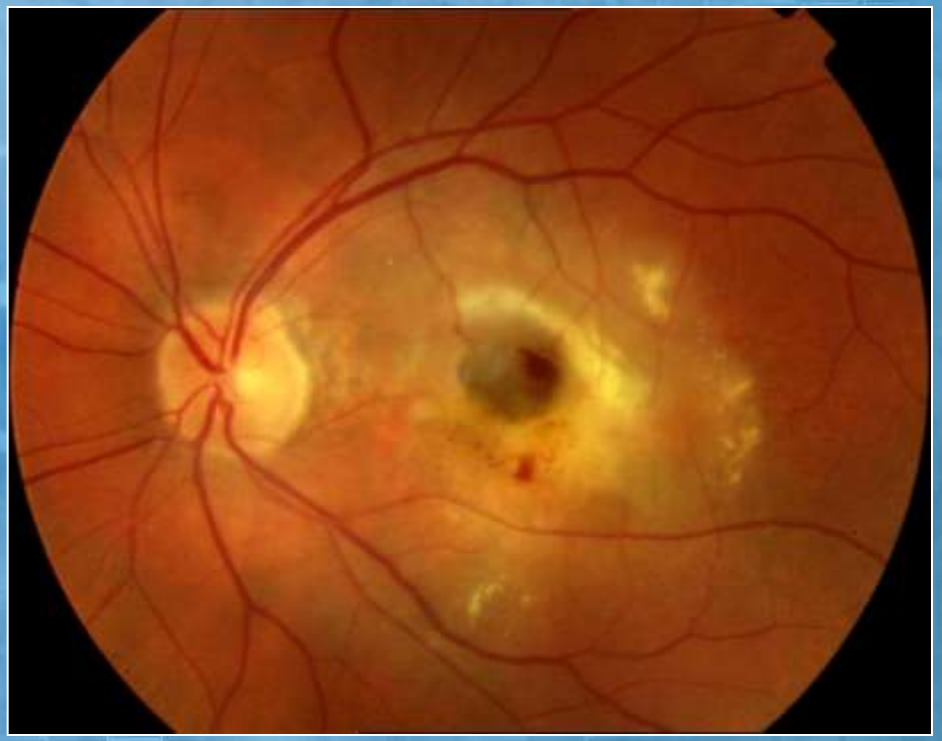

Clasificación de la DMAE

Atrófica (seca)-85%



- Hiper / hipopigmentación del EPR
- Drusas
- Alteración espesor de la retina

Clasificación de la DMAE

Exudativa (húmeda)-15%





85% casos de pérdida visual severa

¿Qué ha cambiado en el tratamiento de la DMAE?

- Suplementos vitamínicos
- Fotocoagulación láser
- Terapia fotodinámica con verteporfina
- Terapia antiangiogénica



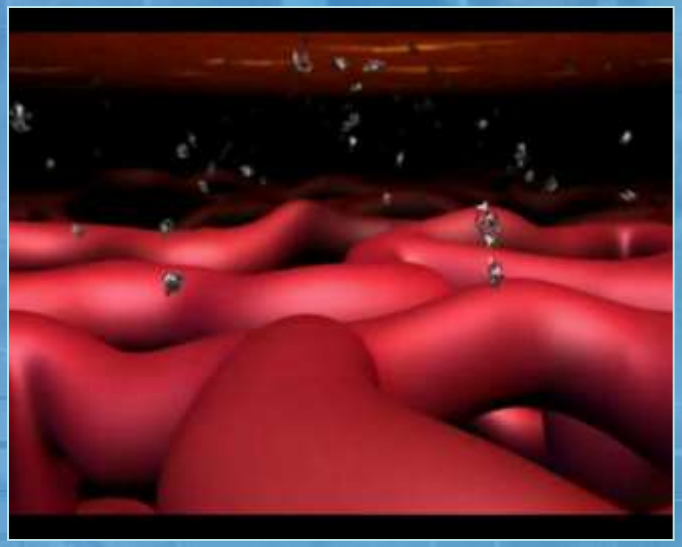



ENHANCED EFFICACY ASSOCIATED WITH EARLY TREATMENT OF NEOVASCULAR AGE-RELATED MACULAR DEGENERATION WITH PEGAPTANIB SODIUM:

An Exploratory Analysis

THE VEGF INHIBITION STUDY IN OCULAR NEOVASCULARIZATION (V.I.S.I.O.N.) CLINICAL TRIAL GROUP

Purpose: To assess the vision benefit of treating early subfoveal choroidal neovascularization secondary to age-related macular degeneration (AMD) with pegaptanib sodium.

Methods: Exploratory analyses of week 54 vision outcomes (VEGF Inhibition Study in Ocular Neovascularization study) of subject subgroups with early disease who received 0.3 mg of pegaptanib (Groups 1 [n = 34] and 2 [n = 30]) or sham injections (usual care). Two sets of clinical characteristics typical of early disease defined the subgroups.

Results: Baseline characteristics were generally well balanced between treatment arms. Pegaptanib responder rates (loss of <15 letters of visual acuity) were 76% and 80% in treatment Groups 1 and 2 versus 50% and 57% for usual care Groups 1 and 2 ($P = 0.03$ and $P = 0.05$), respectively. Compared with subjects assigned to pegaptanib, those in Groups 1 and 2 receiving usual care on average lost 11.1 letters and 12.7 letters more of visual acuity ($P < 0.01$ and $P < 0.006$), respectively. Subjects assigned to usual care were ≈10 times more likely to have severe vision loss than were those treated with pegaptanib (Group 1, 29% vs. 3%, respectively; $P < 0.01$). In Group 1, 12% of pegaptanib-treated subjects gained ≥15 letters of visual acuity versus 4% receiving usual care; 20% of Group 2 pegaptanib-treated subjects gained ≥15 letters of visual acuity versus none of the usual care subjects.

Conclusion: Early detection and treatment with pegaptanib may result in superior vision outcomes in patients with neovascular AMD.

RETINA 25:815-827, 2005

Papel del optometrista en la DMAE

Centro óptico

Detección precoz

Clínica oftalmológica

Exploraciones complementarias

- Síntomas:

  ↓ AV, *metamorfopsia*

- Exploración:

  Anamnesis, factores de riesgo

  Refracción y AV; estenopeico

  R. Amsler – PHP

  Polo anterior

  Polo posterior



Detección precoz

Síntomas

- Disminución AV
- Escotoma central
- Metamorfopsias
- Descenso en la sensibilidad al contraste.





Factores de riesgo



- Edad
- Tabaquismo
- Enfermedad vascular
- Antecedentes familiares: Complemento del Factor H

- *Otros: iris claros, exposición a la luz solar, hipermétropes…*

AV y color



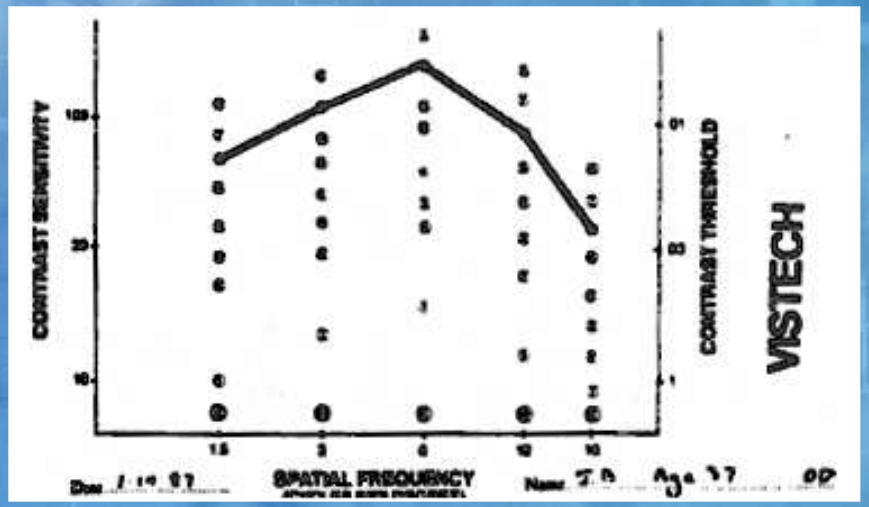

- Optotipo ETDRS
- Defecto cromático
- Sensibilidad al contraste

Amsler

- MONOCULAR
- Rx VP
- 30 cm
- 20º centrales

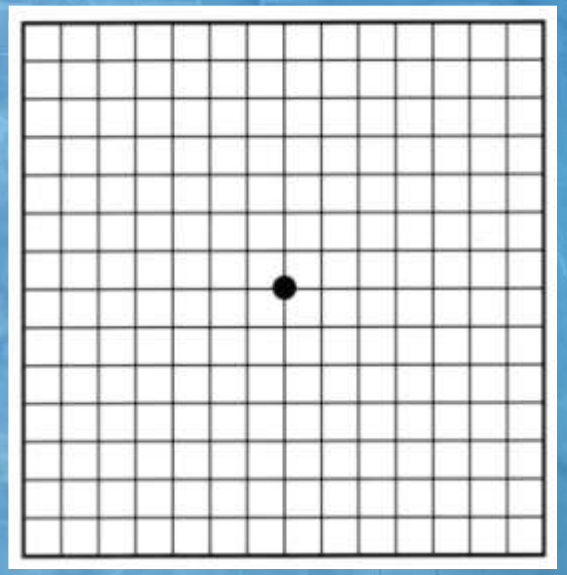

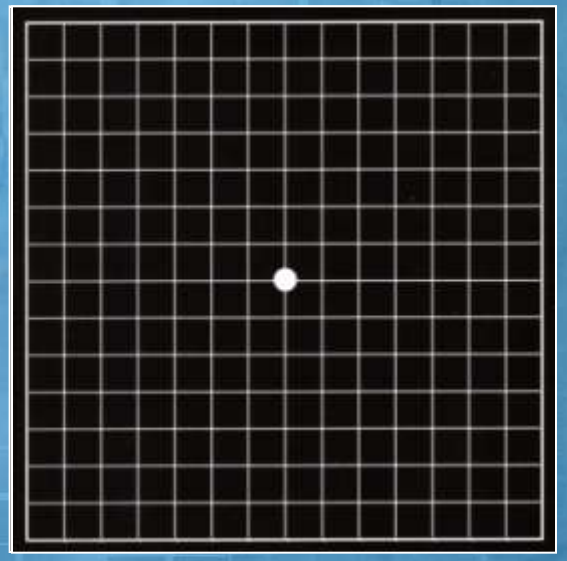

Amsler

- Mala fijación central
- *Filling-in phenomenon*



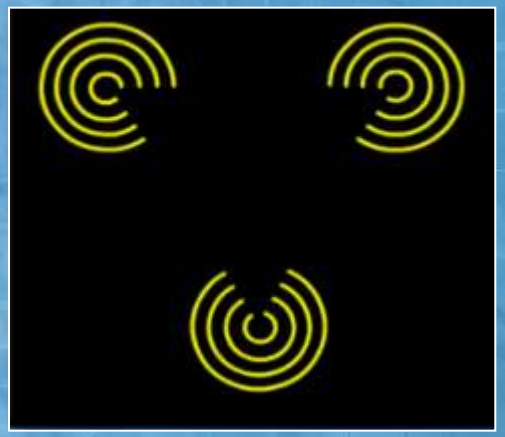

- Crowding effect



- No cumplimiento

Perimetría de Hiperagudeza Preferencial

30 - 60 seg de arco

3 - 6 seg de arco



14º centrales de campo visual (4200 microns)



Resolució = 0.75º



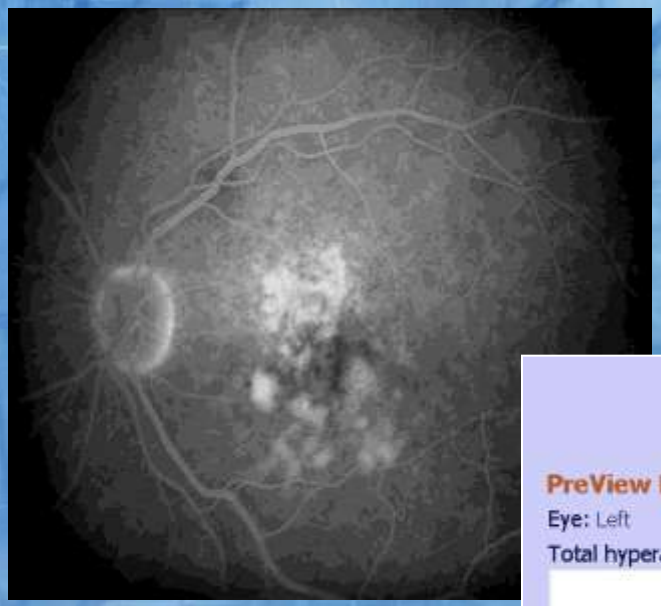

PreView PHP™ Test Results

Eye: Left **Test number:** 040809121707 **Duration:** 06:02 min

Total hyperacuity disturbance | Hyperacuity disturbance pattern

- Severe
- Medium
- Minimal

Visual disturbance detected, consistent with AMD progression: **YES**

* Clinical correlation may be advised

Confidence level: Low | Medium | High **Intensity:** 1.8807

Reliability parameters

False negative: 1 2 3

False positive: 1 2 3

SW version: 20.0.7

Test parameters

Unit size:	0.3°
Gap:	0.2°
Resolution:	0.75°
Flash duration:	160 ms
Visual Field:	14°

Patient details

First name:	RKO
Last name:	AF821011
ID:	AF8210
Test date:	8/9/2004

Technology by Notal™ Vision

Polo posterior

- Drusas blandas
- Hiper e Hipopigmentación
- Presencia de membrana en el otro ojo

Exploraciones complementarias:

- Angiografía Fluoresceínica (AGF)
- Angiografía con Verde de Indocianina (ICG)
- Tomografía de Coherencia Óptica (OCT)

Angiografía Fluoresceínica (AGF)

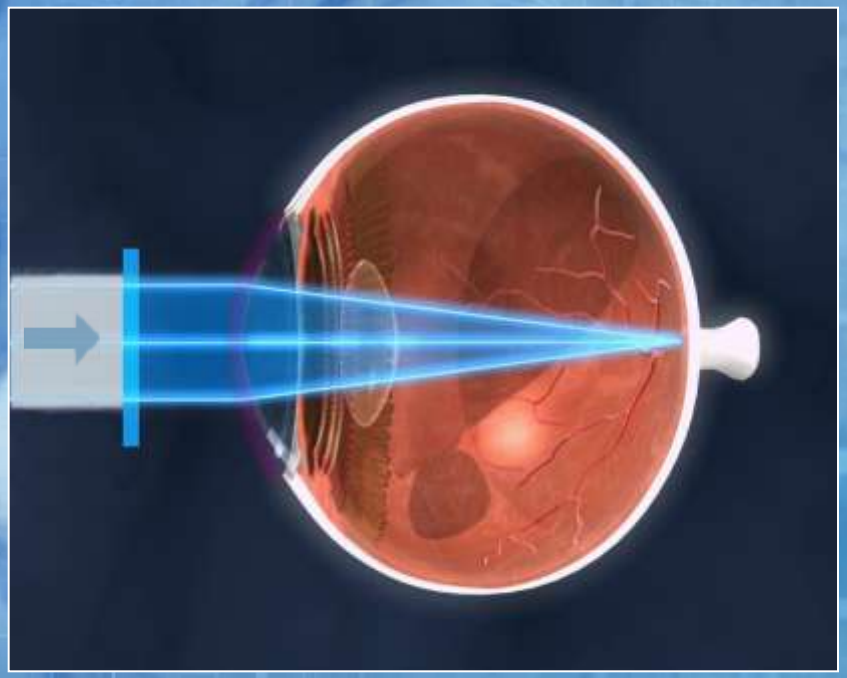

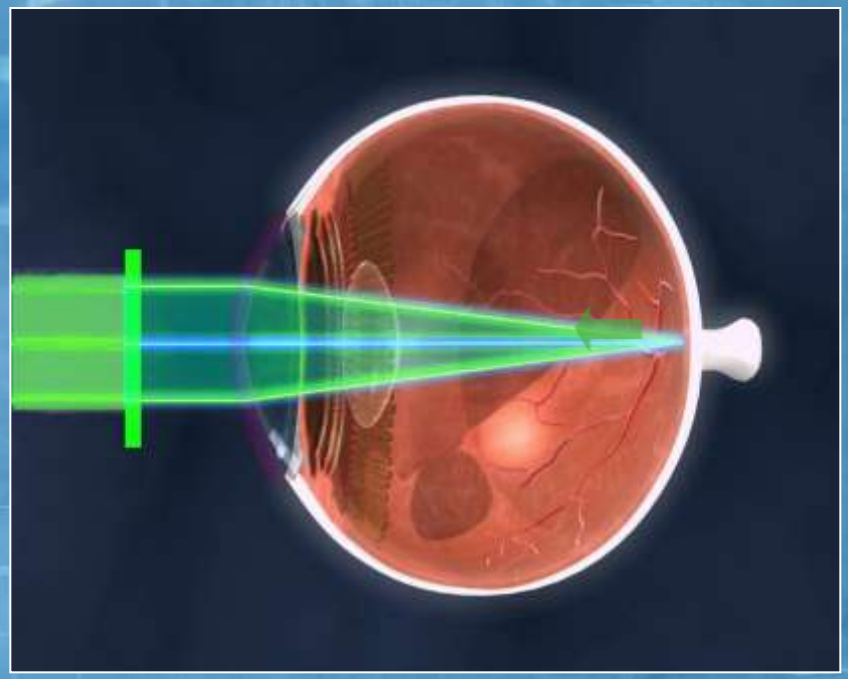

Angiografía Fluoresceínica (AGF)







a central
a retina

ulación
iniana

AGF

Objetivo:

1º. Confirmar diagnóstico

2º. Determinar características de la membrana neovascular (MNV):

- Localización
- Tamaño
- Patrón angiográfico

Patrón angiográfico

MNV Clásica

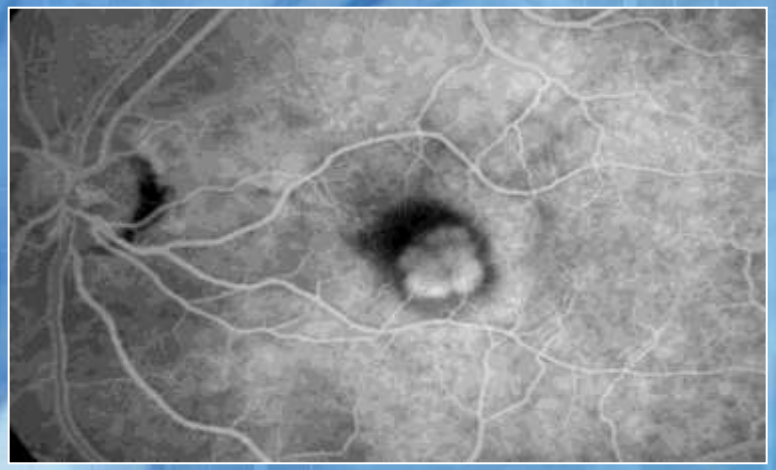

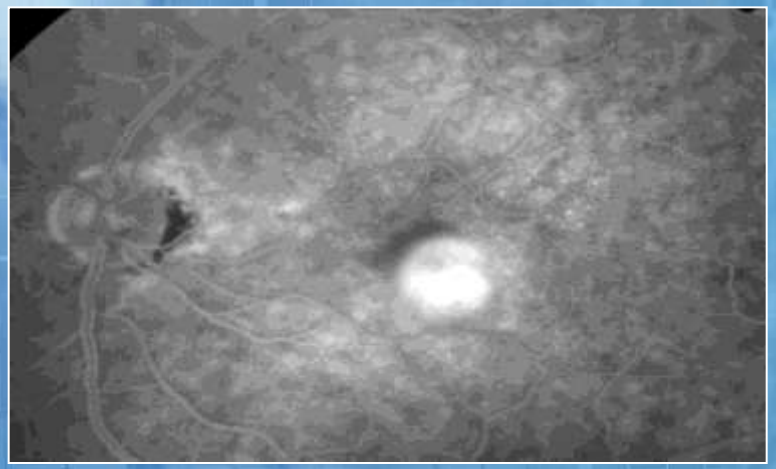

MNV Oculta

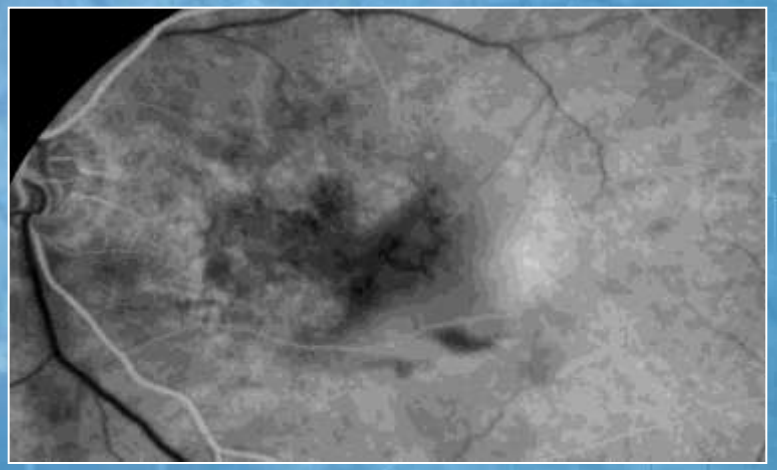

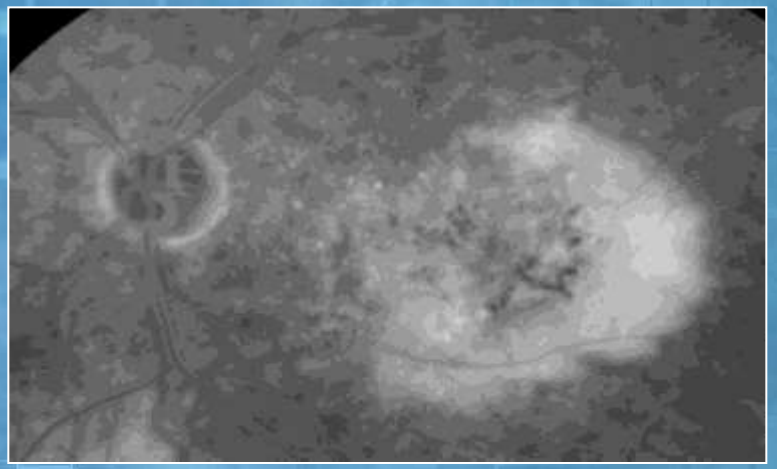

↓

20% de los casos

Angiografía con Verde de Indocianina (ICG - *Indocyanine Green*)

- Facilita la visualización de la circulación coroidea:

  - 98% unión a proteínas plasmáticas

  - Mayor tamaño molecular

  - Emisión en infrarrojo (835 nm)

AGF

ICG

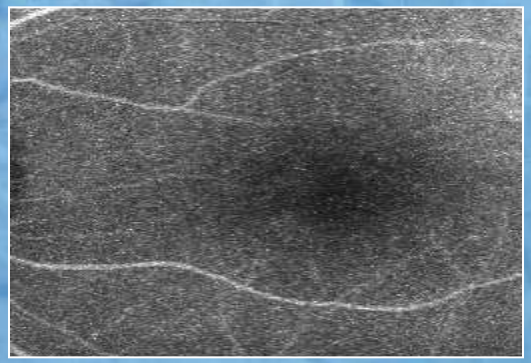

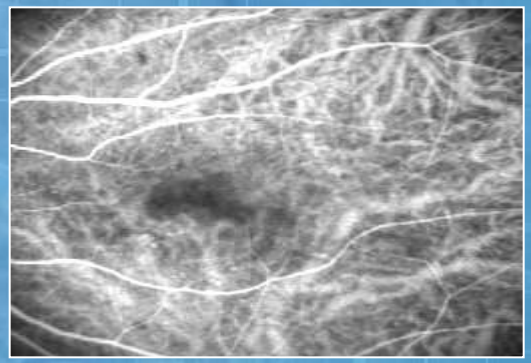

00:00:15

00:00:49



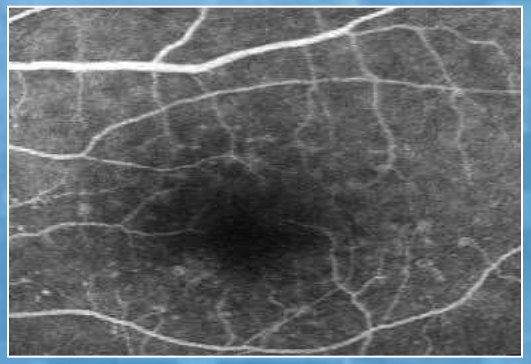

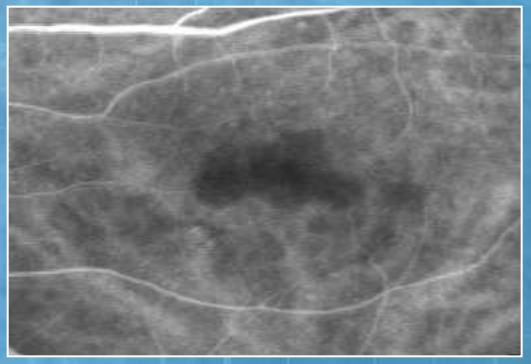

00:02:11

00:02:32

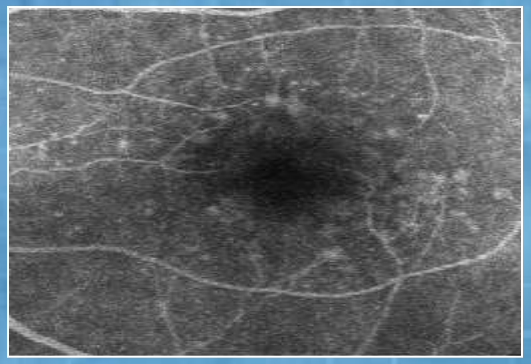

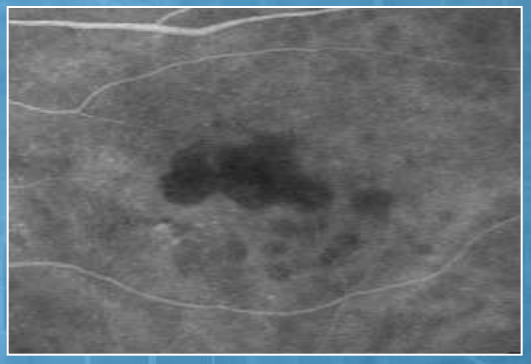

00:04:49

00:05:38

AGF

ICG

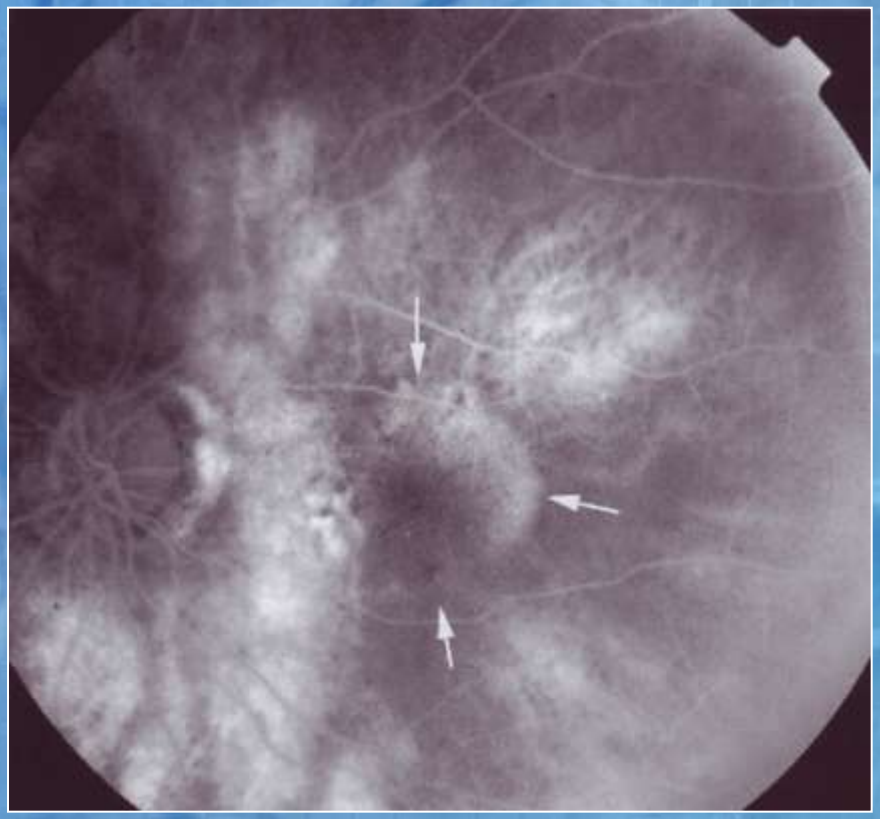

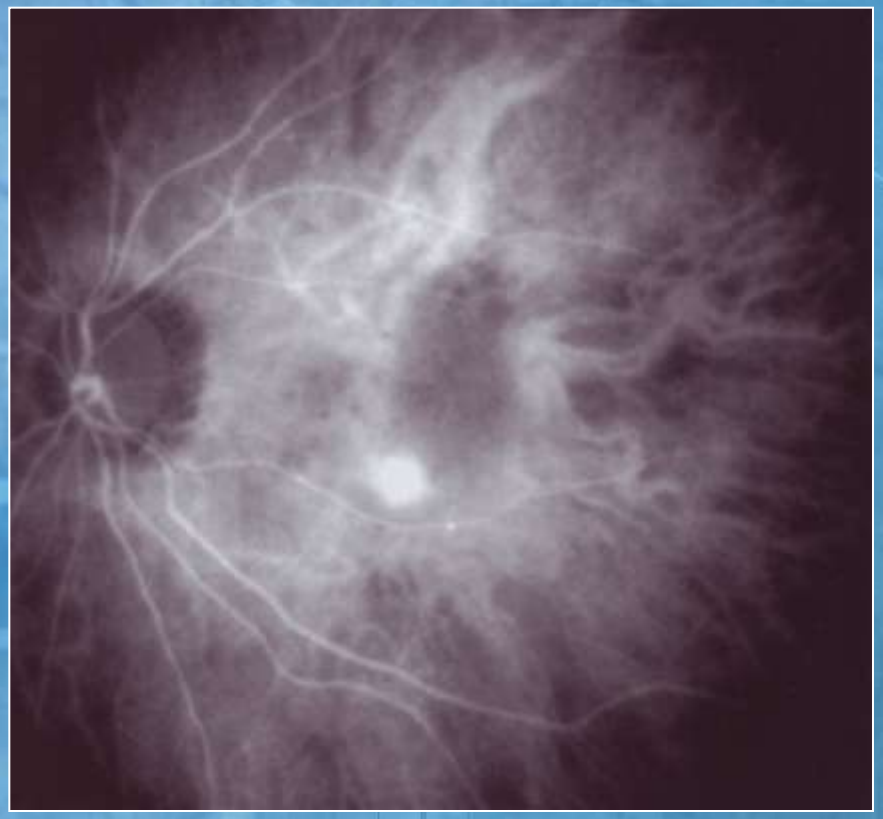

¿...?

MNV

Spaide RF, Negrao S. Clinical examination of the ocular fundus. En: Steidl SM, Hartnett ME. Clinical pathways in vitreoretinal disease. Ed Thieme, NY 2003; p. 42.

Pacientes candidatos a tratamiento (%)

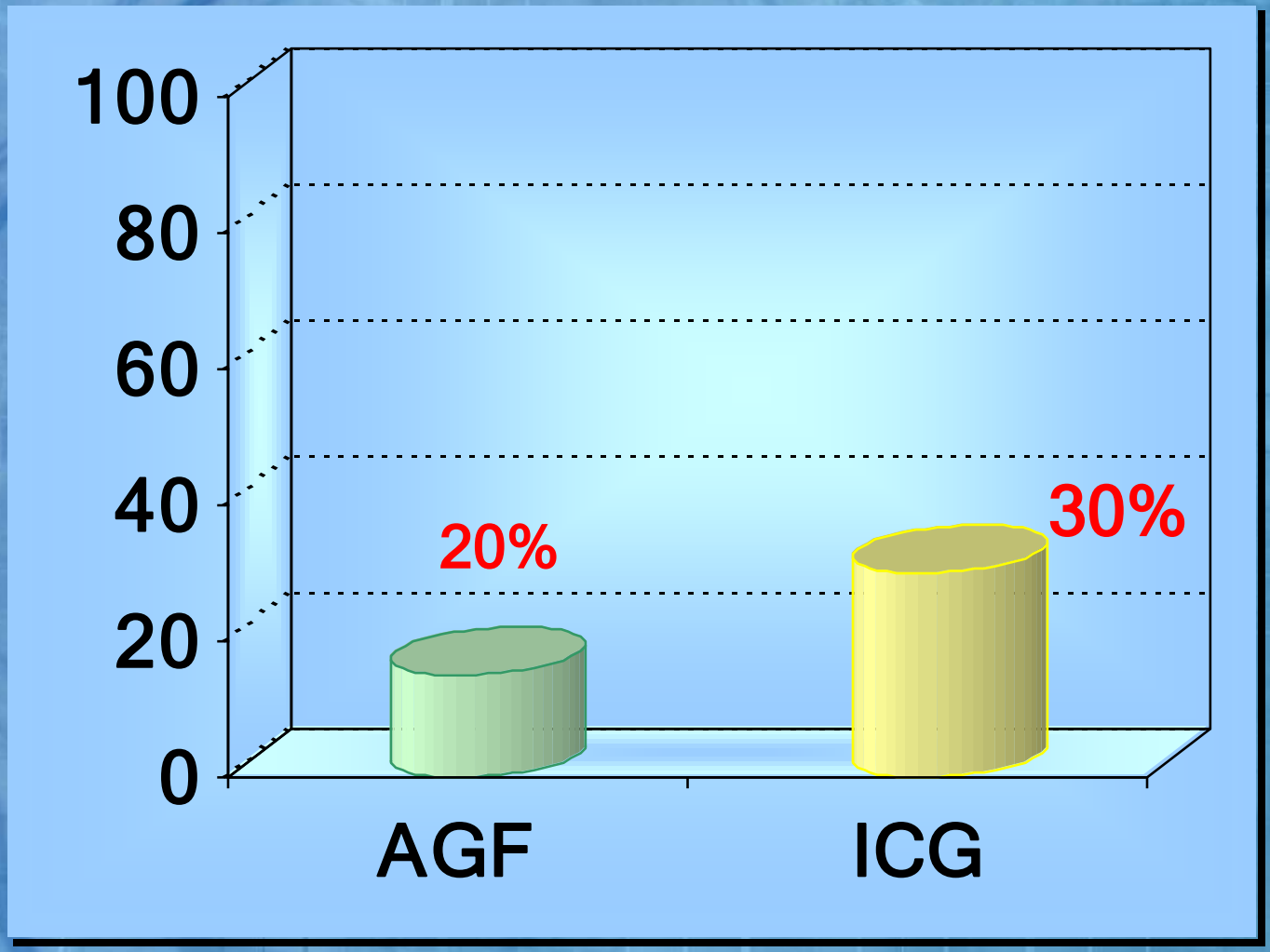

Tomografía de Coherencia Óptica (OCT-*Optical Coherence Tomography*)

Cortes de alta resolución (10 µm) de estructuras del polo posterior: retina, nervio óptico

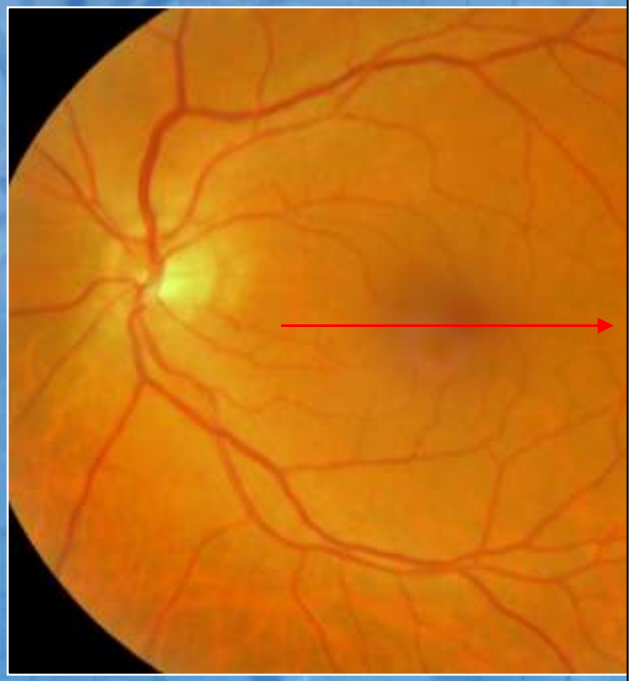

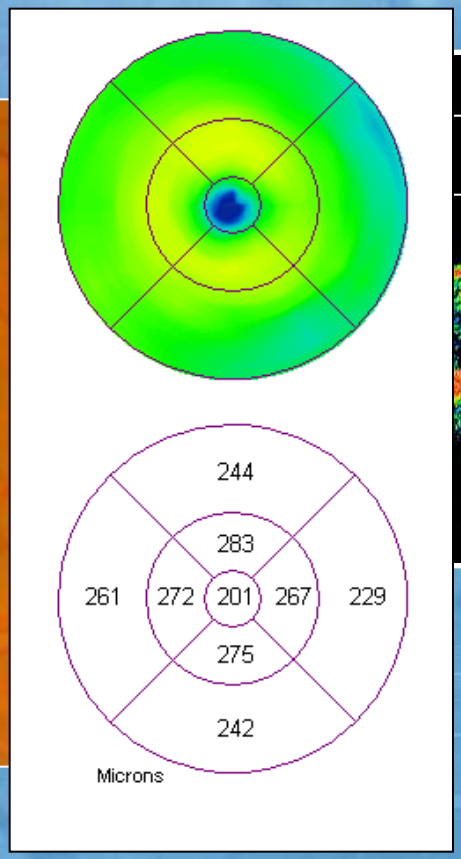

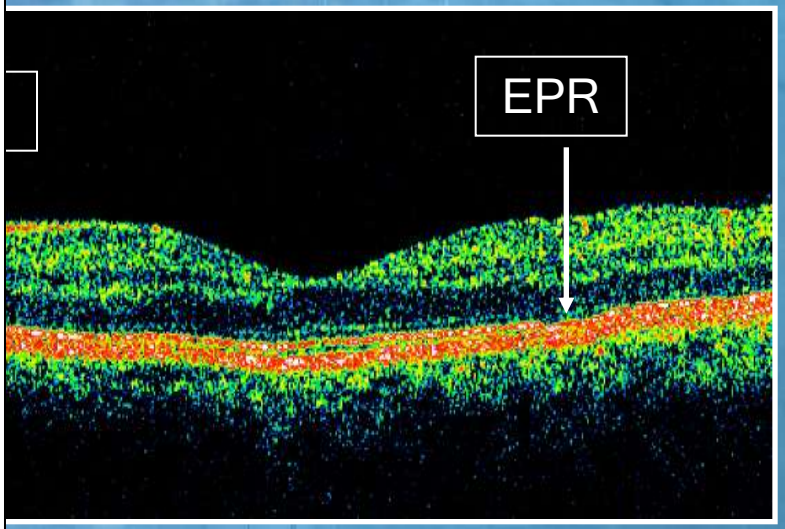

Características

- ☺ Alta resolución
- ☺ Tiempo real
- ☺ No contacto
- ☺ No invasiva
- ☺ Mínima colaboración
- ☺ No midriasis farmacológica



DMAE atrófica

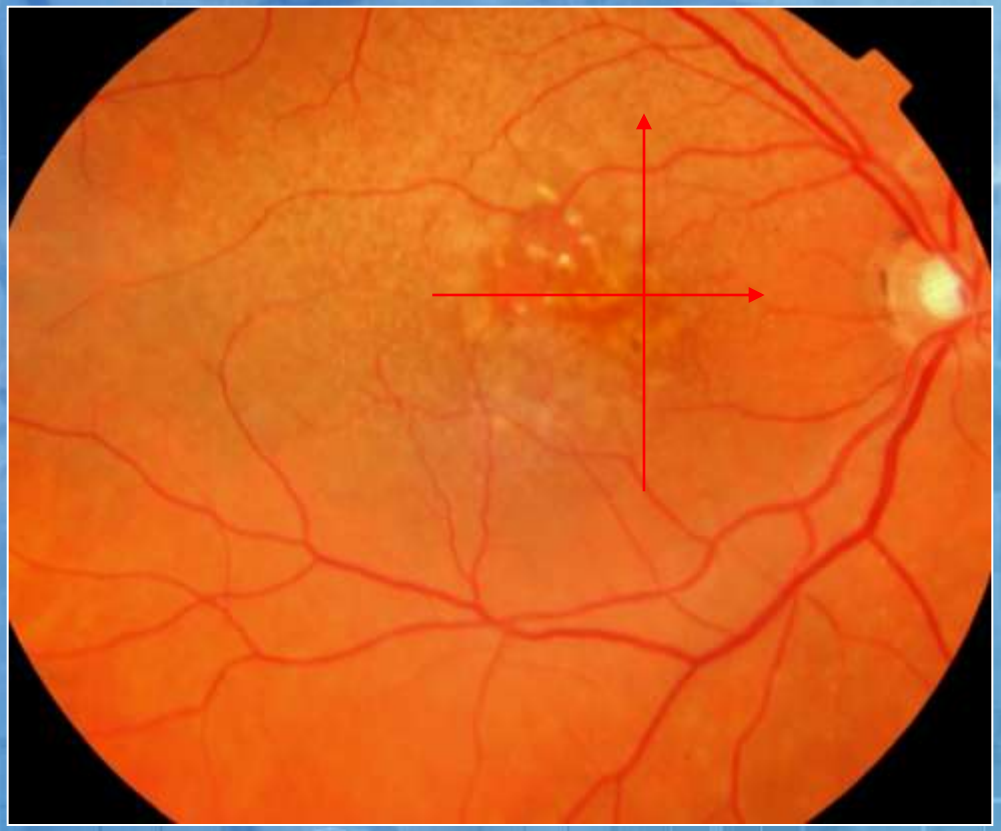

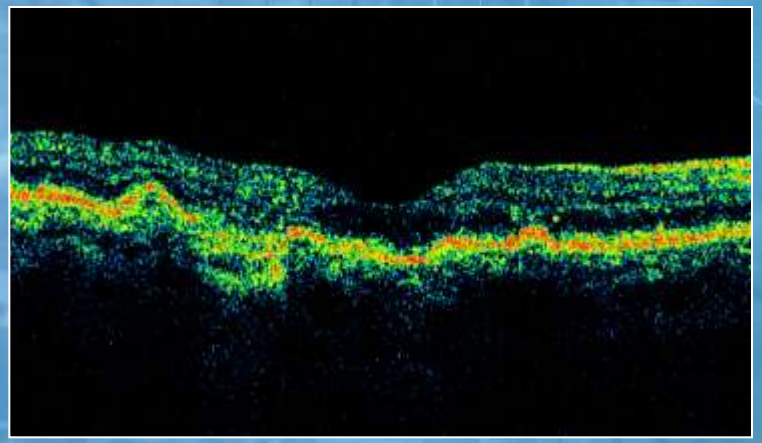

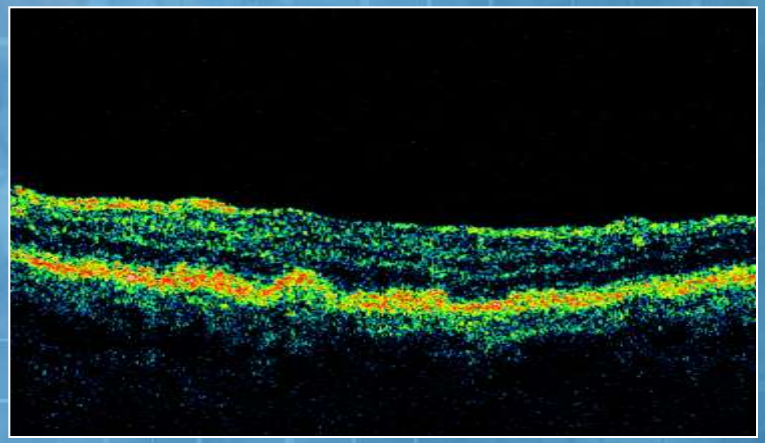

DMAE exudativa



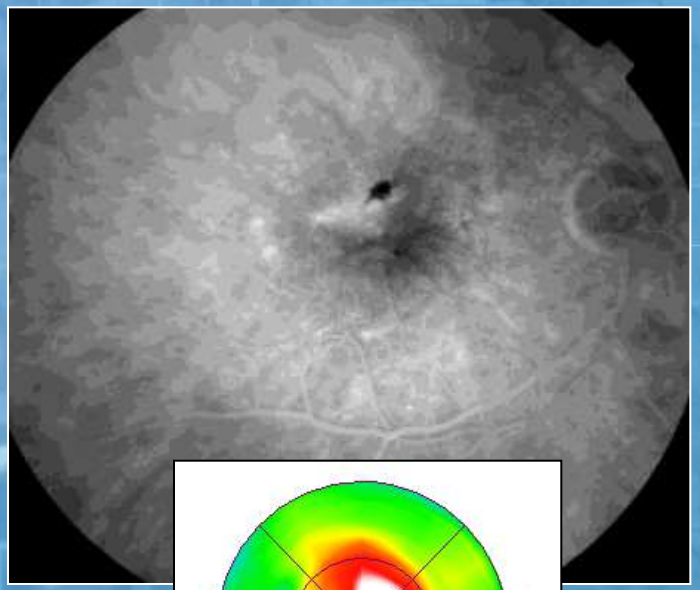

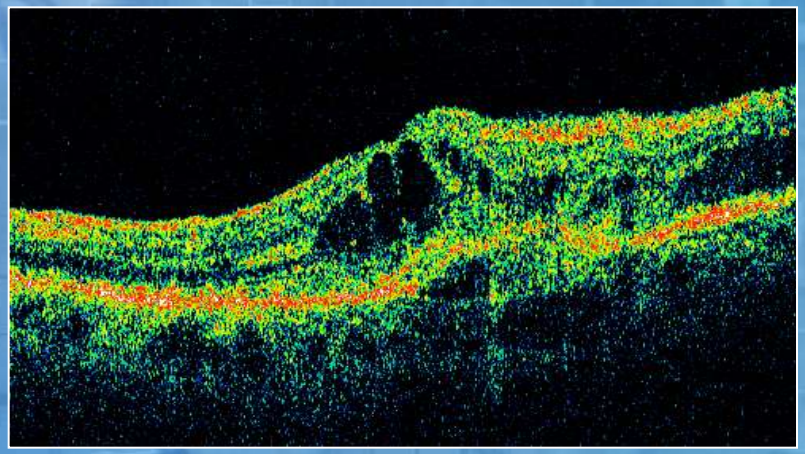

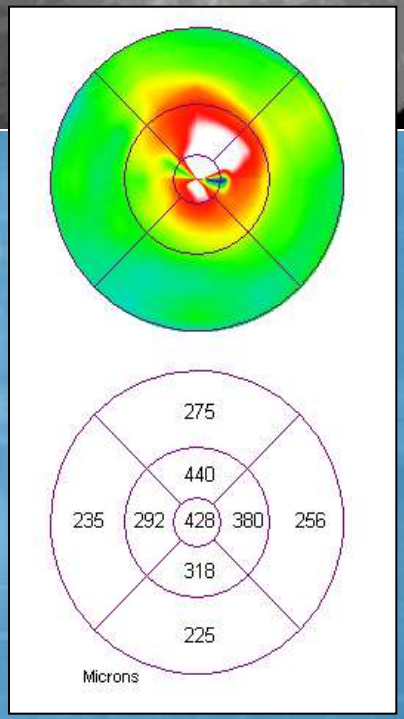

Respuesta al tratamiento



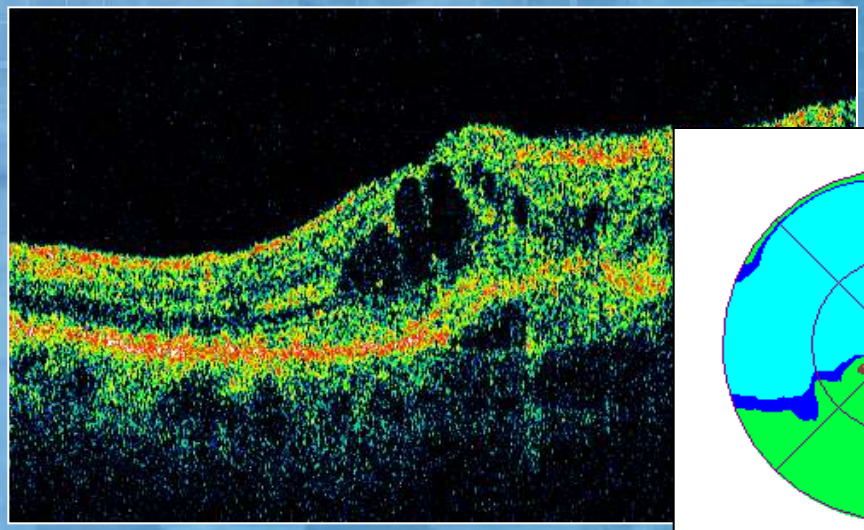



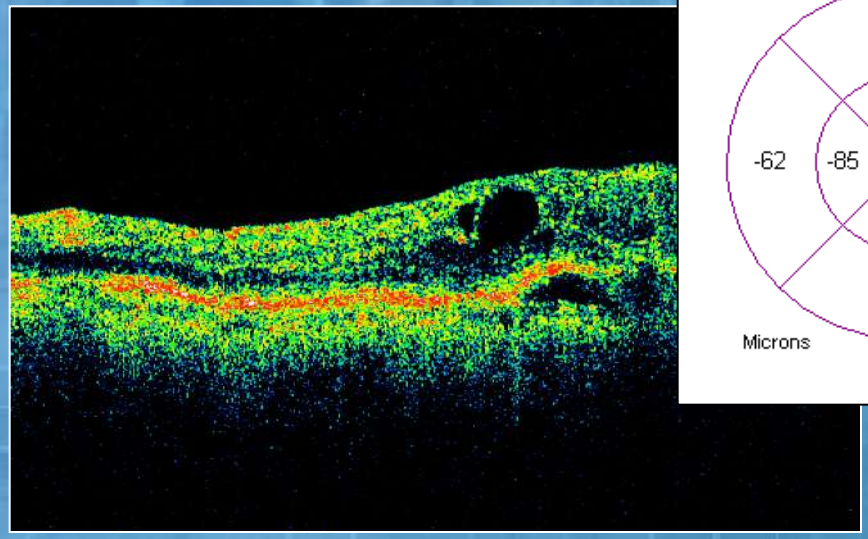

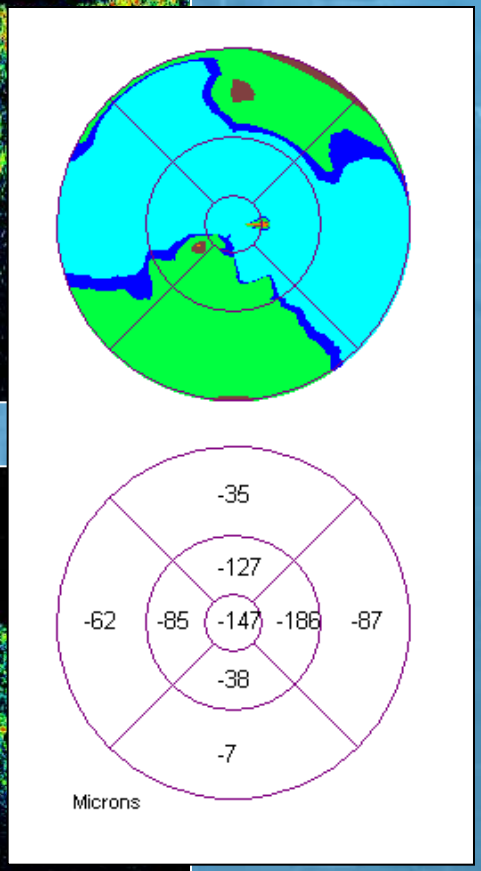

Respuesta al tratamiento

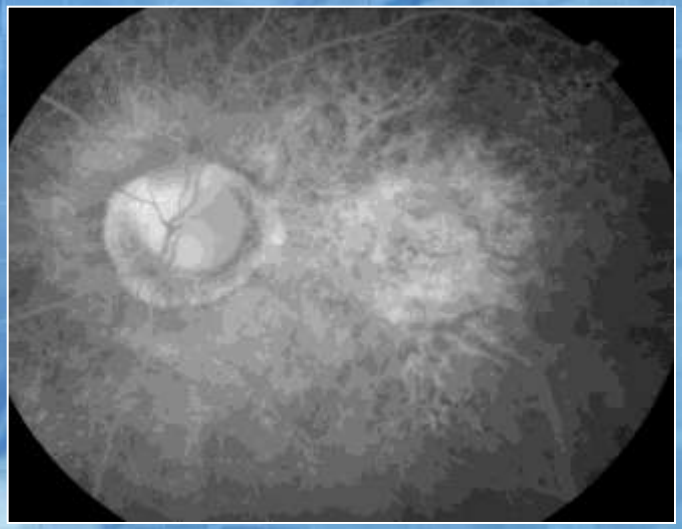

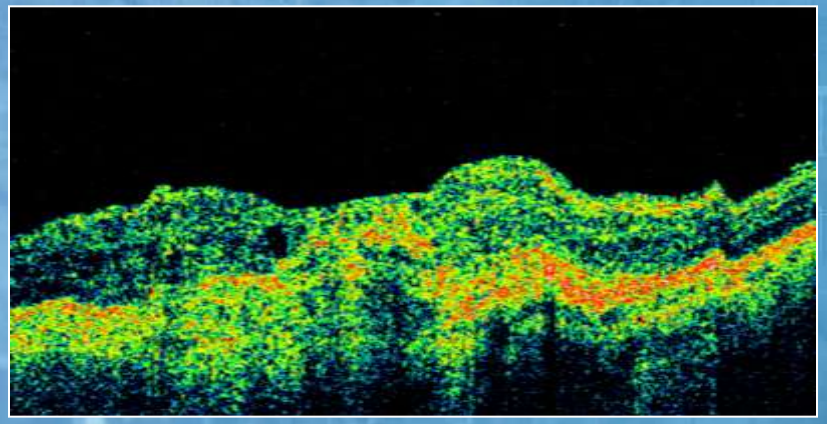



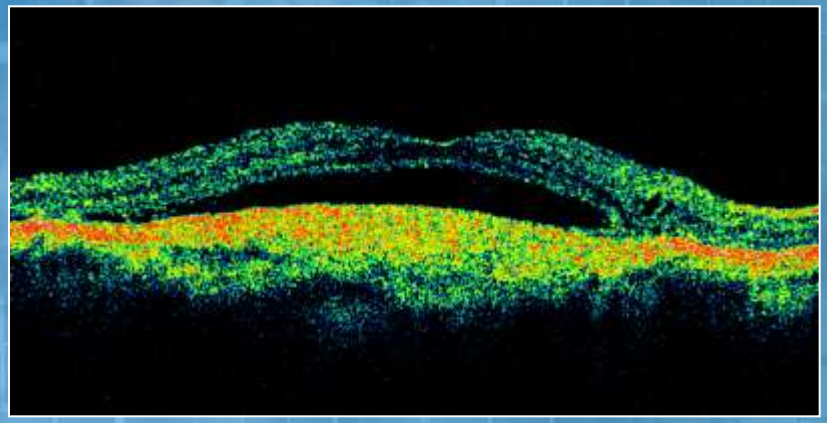

OCT permite:

- Identificar las causas de ↓ AV (Scanners lineales)
- Valorar la respuesta al tratamiento (Mapas de grosor)

Microperimetría

- Cuantificar la sensibilidad luminosa diferencial de áreas determinadas

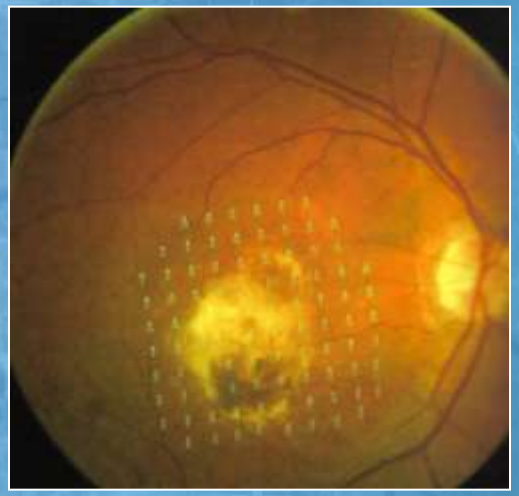

- Cuantificar con exactitud la fijación retiniana



- *Papel del optometrista frente a la DMAE:*
  - Centro óptico: detección y remisión precoz
  - Clínica: realización de exploraciones que faciliten su diagnóstico y tratamiento
- *El diagnóstico precoz mejora el pronóstico visual con las nuevas terapias*

DMAE atròfica:

- Suplements vitamínics

DMAE exudativa:

- Fotocoagulació làser
- Suplements vitamínics
- Teràpia fotodinàmica amb verteporfina
- Teràpia antiangiogènica



DMAE atròfica



DMAE atròfica:

- Suplements vitamínics

Suplements vitamínics

- Tractament preventiu en fases intermitges de la malaltia *(AREDS; Arch Ophthalmol 119, 2001)*
- Composició:
  - Altes dosis de Vitamines C i E
  - Suplements de Zinc
  - ¿Beta carotè?

En estudi: Omega 3 (DHA); luteina i zeaxantina



DMAE exudativa

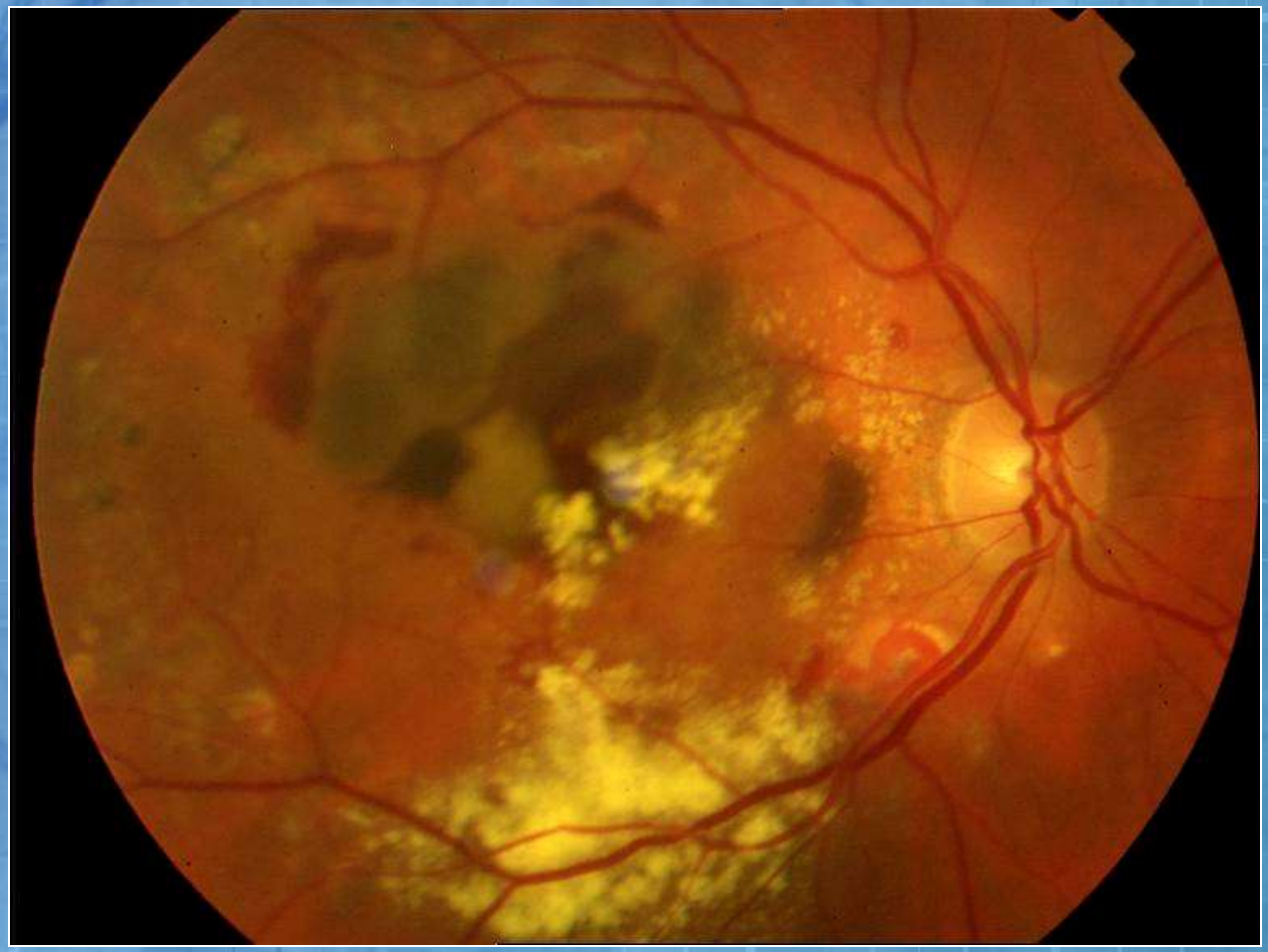

DMAE exudativa:

- Fotocoagulació làser
- Suplements vitamínics
- Teràpia fotodinàmica amb verteporfina
- Teràpia antiangiogènica

Fotocoagulació amb làser

- *Macular Photocoagulation Study Group* (´80): tractament amb làser efectiu en endarrerir la pèrdua severa d´AV
- Lesions subfoveals
- Recurrències ~50%

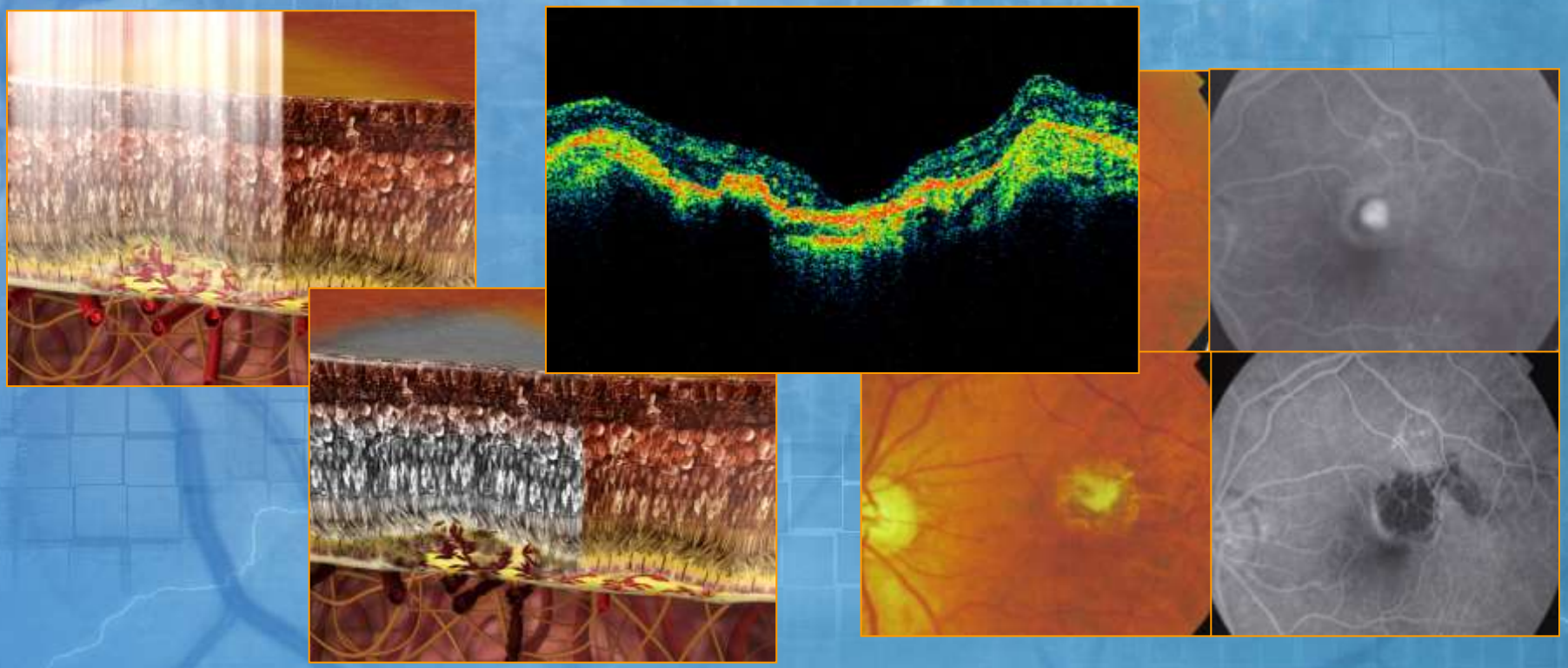

Teràpia fotodinàmica amb verteporfina (Visudyne®)

Teràpia fotodinàmica amb verteporfina (Visudyne®)

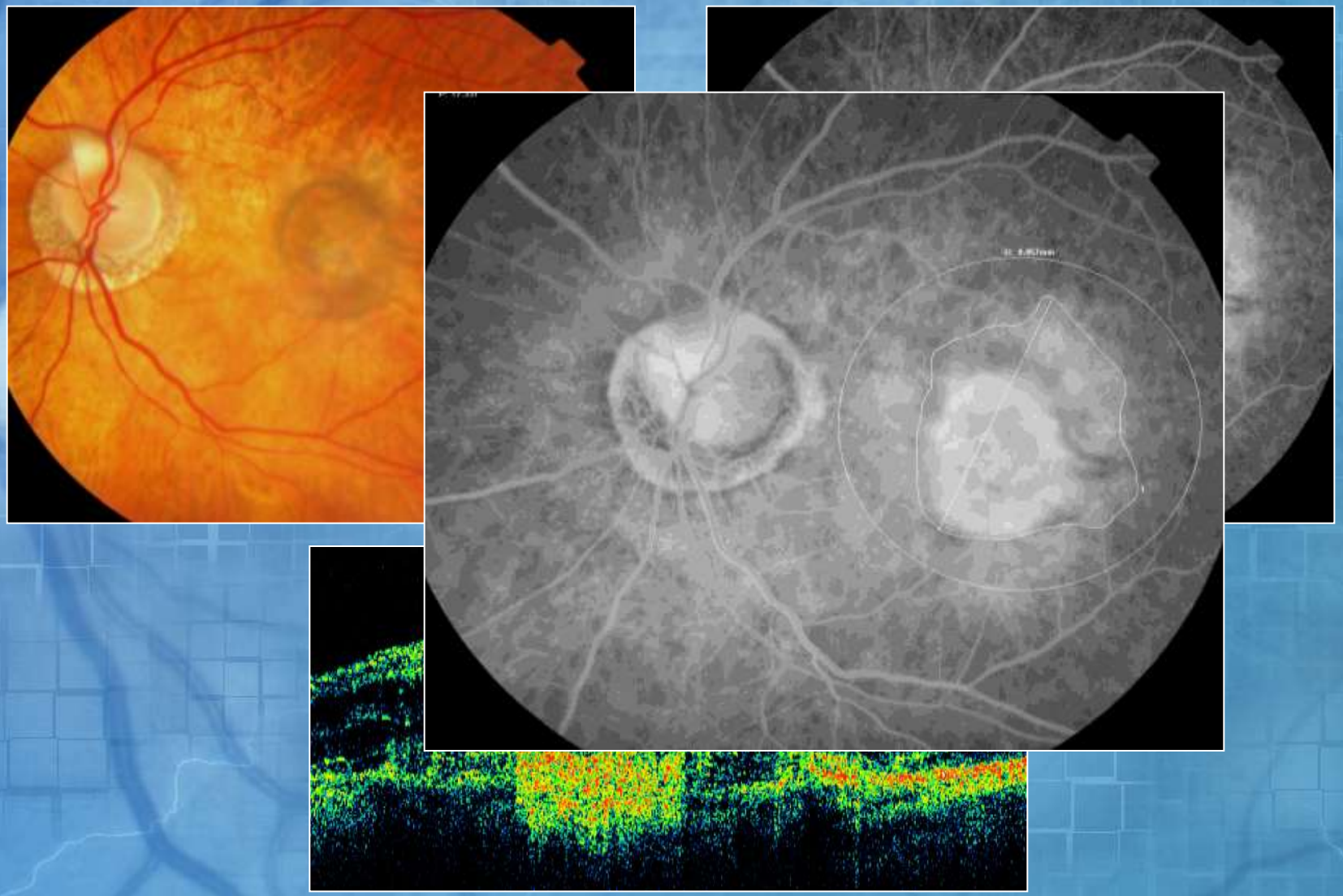

Dosi del fàrmac (verteporfina)

- Dosi: 6 mg / m^2 de superfície corporal
- Taules:



Tractament en dos passos:

1º. Administració endovenosa de l´agent fotosensibilizant (verteporfina -Visudyne®-) durant 10 minuts

2º. Als 15 minuts, aplicació del làser (689 nm) durant 83 segons

Observacions: protecció de la llum de 2 a 5 dies

Revisions regulars





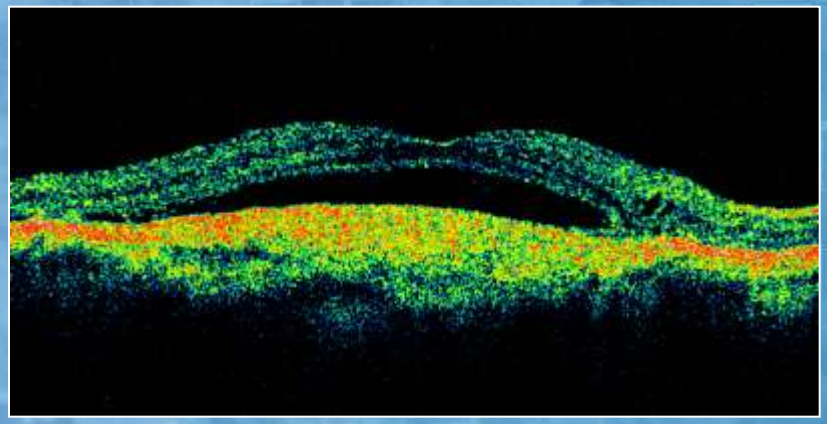

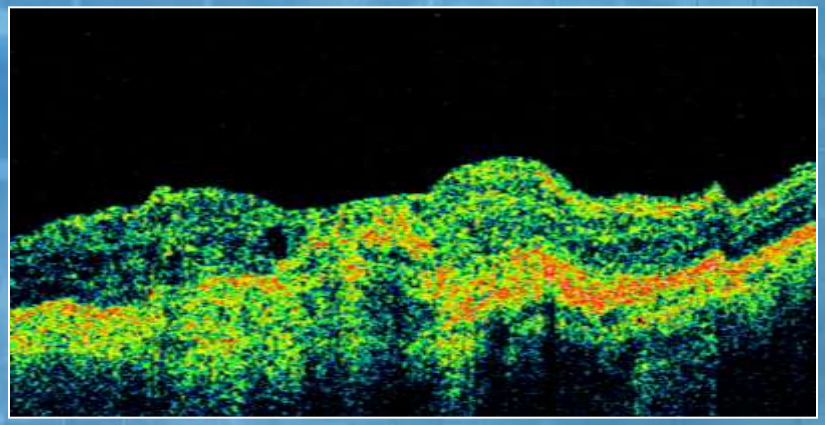

Són necessàries de 5 a 6 sessions durant els dos primers anys per mantenir els resultats

Resultats

Ulls amb estabilització de l´AV (%)

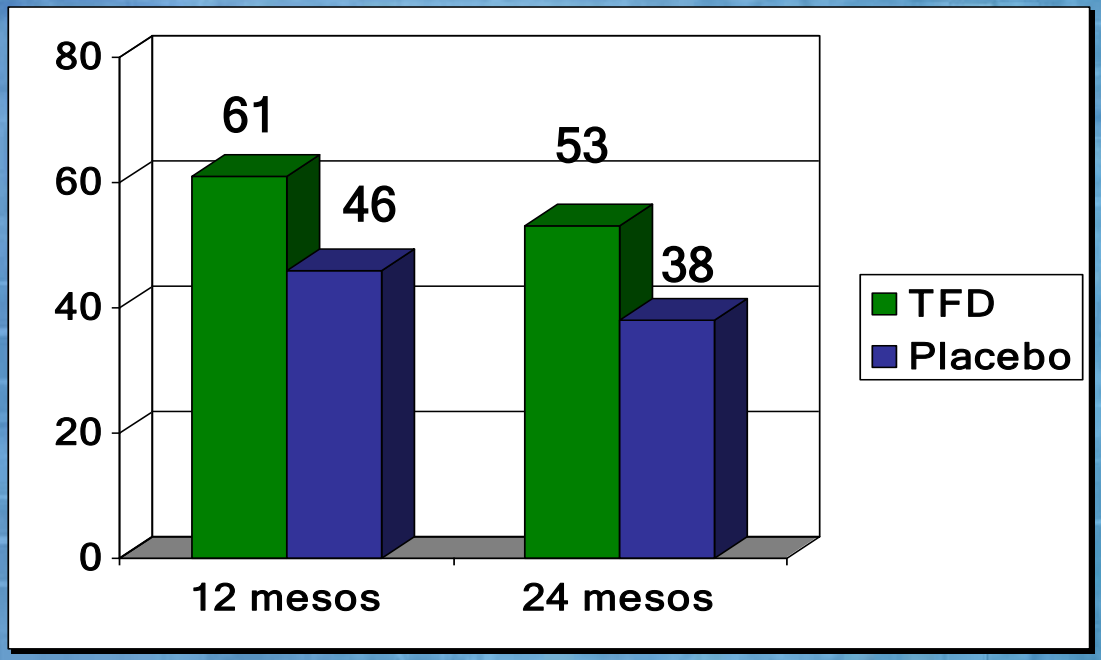

Adaptat de: Treatment of Age-Related Macular Degeneration with Photodynamic Therapy (TAP) Study Group. Photodynamic therapy of subfoveal choroidal neovascularization in age-related macular degeneration with verteporfin. Two-year results of 2 randomized clinical trials-TAP report 2. *Arch Ophthalmol* 2001; 119: 198-207.

Teràpia antiangiogènica

Teràpia antiangiogènica
(anti VEGF-*Vascular Endothelial Growth Factor* -)

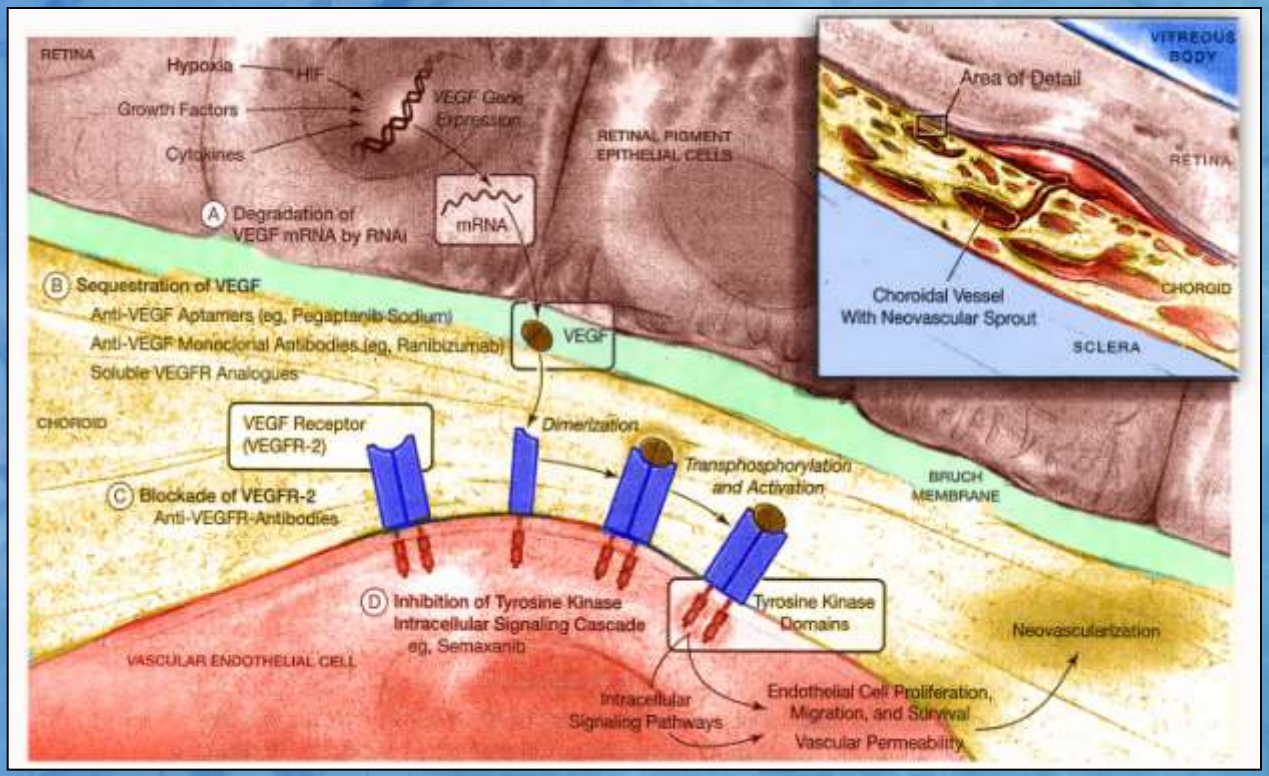

Modificat de: Van Wijngaarden P et al. Inhibitors of ocular neovascularization. *JAMA* 2005; 293: 1510.

- Isoformes de VEGF: $VEGF_{110}$, $VEGF_{121}$, $VEGF_{137}$, $VEGF_{165}$, $VEGF_{189}$, $VEGF_{206}$

Teràpia antiangiogènica
(anti VEGF *-Vascular Endothelial Growth Factor-)*



Video informatiu de Genentech

Teràpia antiangiogènica

Anti-VEGF:

Macugen®

Retaane®

Lucentis®

Avastin®

	Macugen® (pegaptanib sòdic 0.3 mg)	Retaane® (acetat d´anecortave 15 mg)
Mecanisme d´acció	Inhibeix $VEGF_{165}$	Inhibeix sobreexpressió de VEGF i metaloproteinasses
Via d´administració	Injecció intravítrea	Injecció juxtaescleral posterior
Freqüència d´administració	6 setmanes	6 mesos
Complicacions	-Dolor, queratitis -Endoftalmitis, DR	-
Observacions	-Resultats similars a TFD -Aprovat per la FDA i la CE	-Prevenció -Teràpies combinades



Macugen®

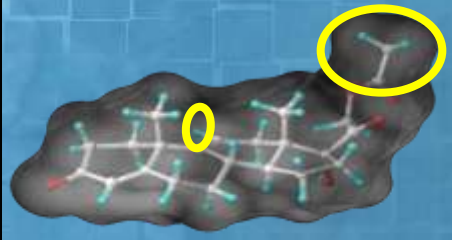

Retaane®

Diferències d´AV entre Macugen i Placebo als dos anys en pacients amb DMAE exudativa

(estudi VISION; Ophthalmology, 2006)

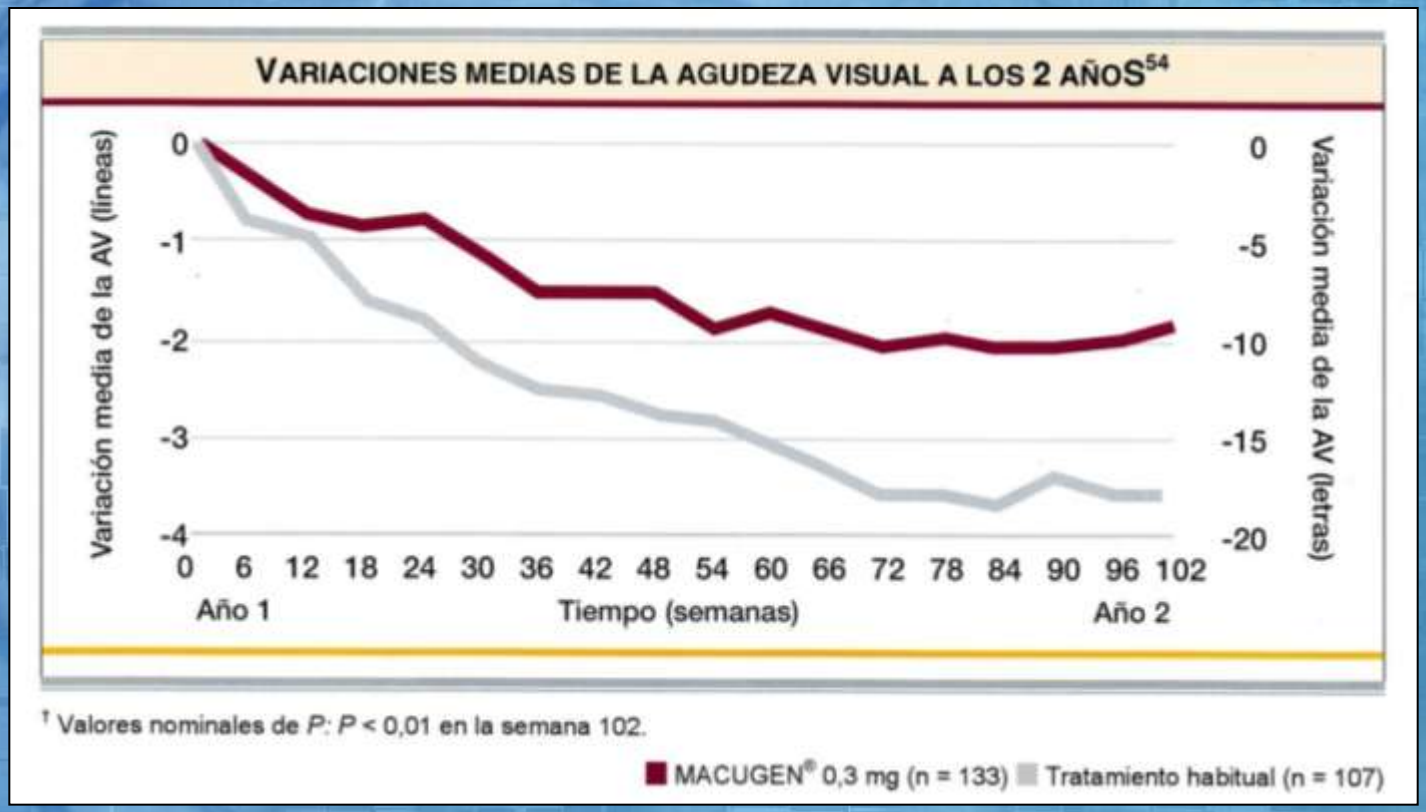

Retaane®
(acetat d´anecortave 15 mg)

Anecortave Acetate Risk Reduction Trial (AART) C-02-60:

Prevenir el pas de DMAE atròfica a DMAE neovascular

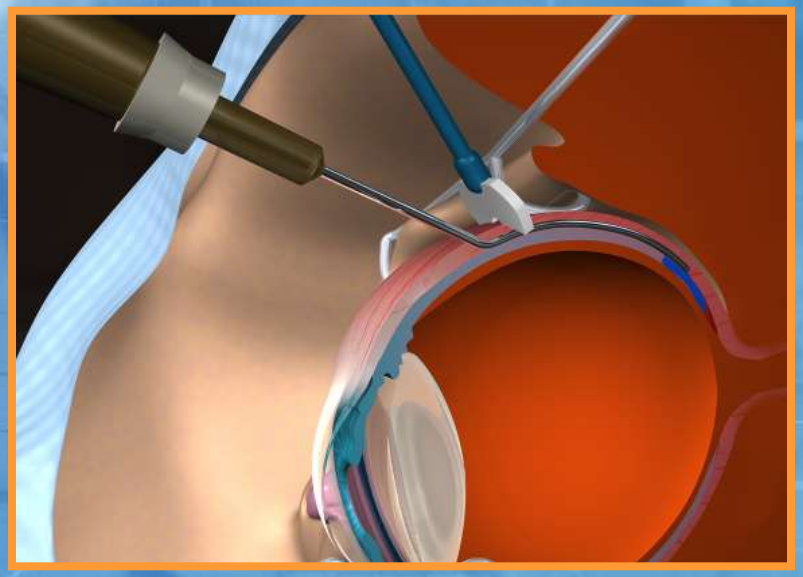

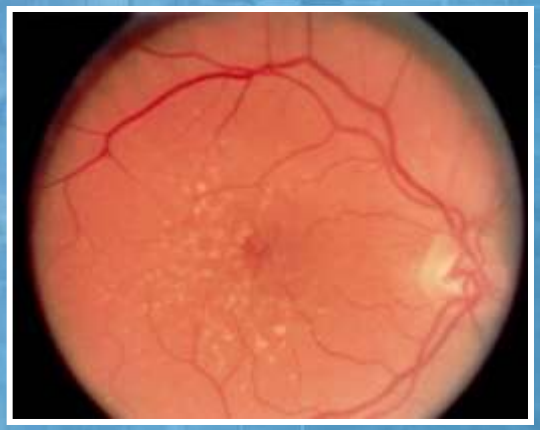

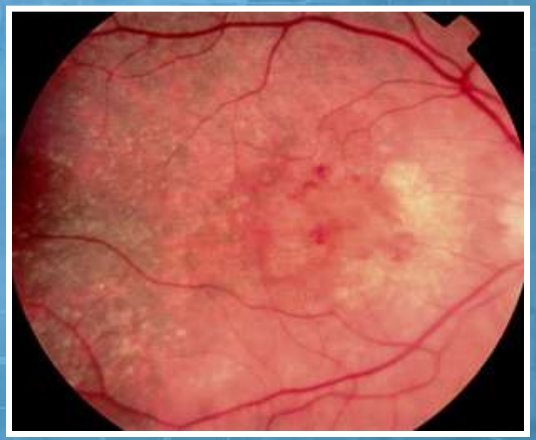

Major penetració retiniana amb el fragment (Fab) de la molècula

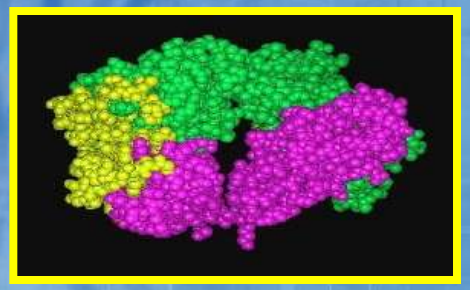

Fab
MW 48 kD

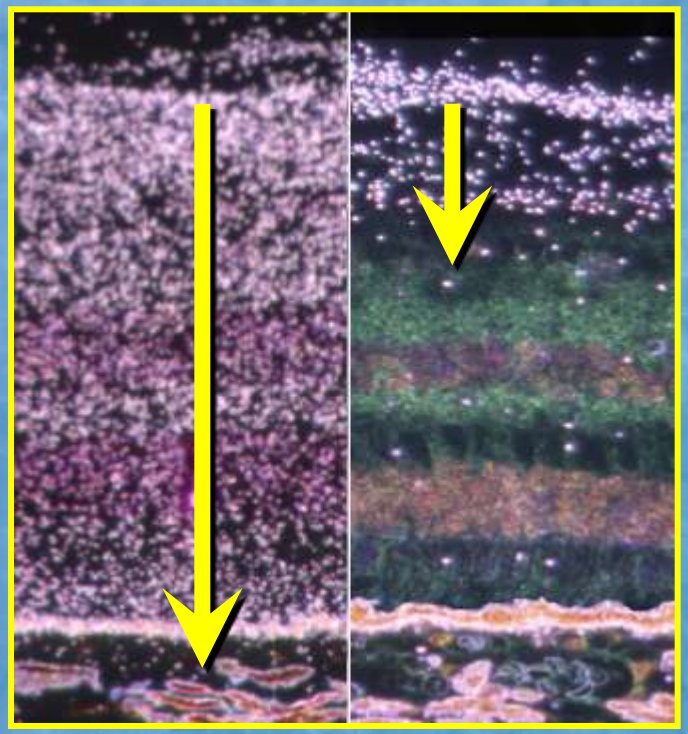

Fab IgG

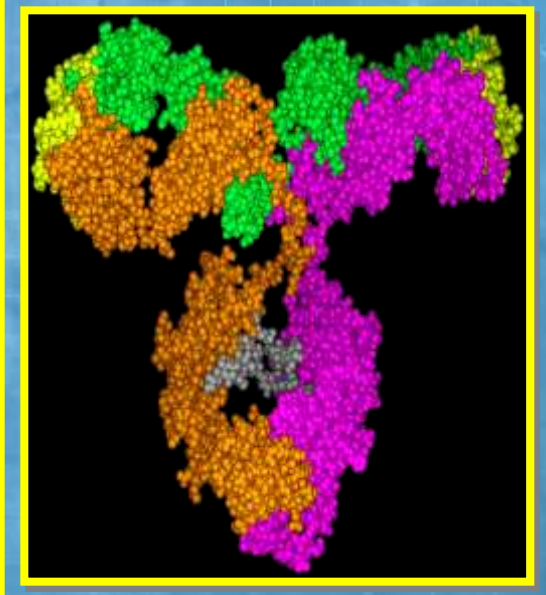

IgG
MW 150 kD

Cortesia de Novartis

	Lucentis® (ranibizumab 0.5 mg)	Avastin® (bevacizumab)
Mecanisme d´acció	Inhibeix totes les isoformes de VEGF	Inhibeix totes les isoformes de VEGF
Via d´administració	Injecció intravítrea	Injecció intravítrea / sistèmica
Freqüència d´ administració	4 setmanes	¿Mensual?
Complicacions	-Uveitis - Endoftalmitis, DR	Hipertensió arterial
Observacions	-Millora l´AV pre-tractament - Aprovat per la FDA	-Semblant a Lucentis® -Molt econòmic

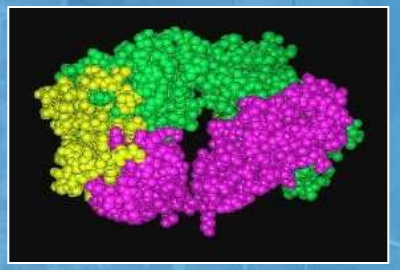

Lucentis ®

Lucentis®
(ranibizumab 0.5 mg)

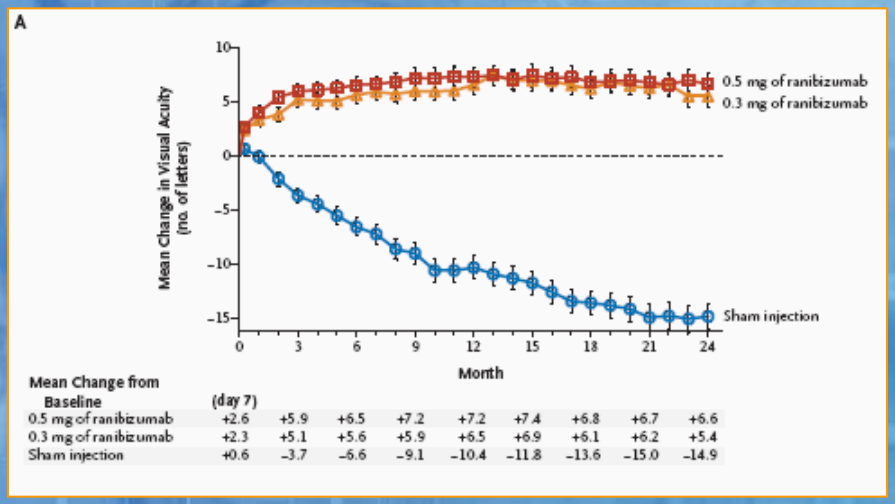

Mean Change from Baseline	(day 7)								
0.5 mg of ranibizumab	+2.6	+5.9	+6.5	+7.2	+7.2	+7.4	+6.8	+6.7	+6.6
0.3 mg of ranibizumab	+2.3	+5.1	+5.6	+5.9	+6.5	+6.9	+6.1	+6.2	+5.4
Sham injection	+0.6	−3.7	−6.6	−9.1	−10.4	−11.8	−13.6	−15.0	−14.9

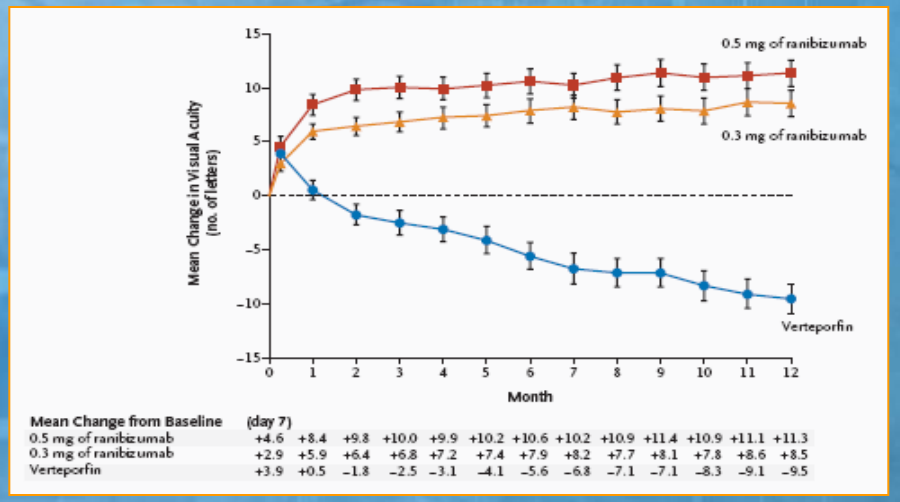

Mean Change from Baseline	(day 7)												
0.5 mg of ranibizumab	+4.6	+8.4	+9.8	+10.0	+9.9	+10.2	+10.6	+10.2	+10.9	+11.4	+10.9	+11.1	+11.3
0.3 mg of ranibizumab	+2.9	+5.9	+6.4	+6.8	+7.2	+7.4	+7.9	+8.2	+7.7	+8.1	+7.8	+8.6	+8.5
Verteporfin	+3.9	+0.5	−1.8	−2.5	−3.1	−4.1	−5.6	−6.8	−7.1	−7.1	−8.3	−9.1	−9.5

Rosenfeld PJ et al (for the MARINA Study Group): “Ranibizumab for neovascular age-related macular degeneration”. N Engl J Med 2006; 355; 14: 1419-31

Brown DM et al (for the ANCHOR Study Group): “Ranibizumab versus verteporfin for neovascular age-related macular degeneration”. N Engl J Med 2006; 355; 14: 1432-44

Avaluació dels resultats de Lucentis ® mitjançant OCT (estudi PrONTO)

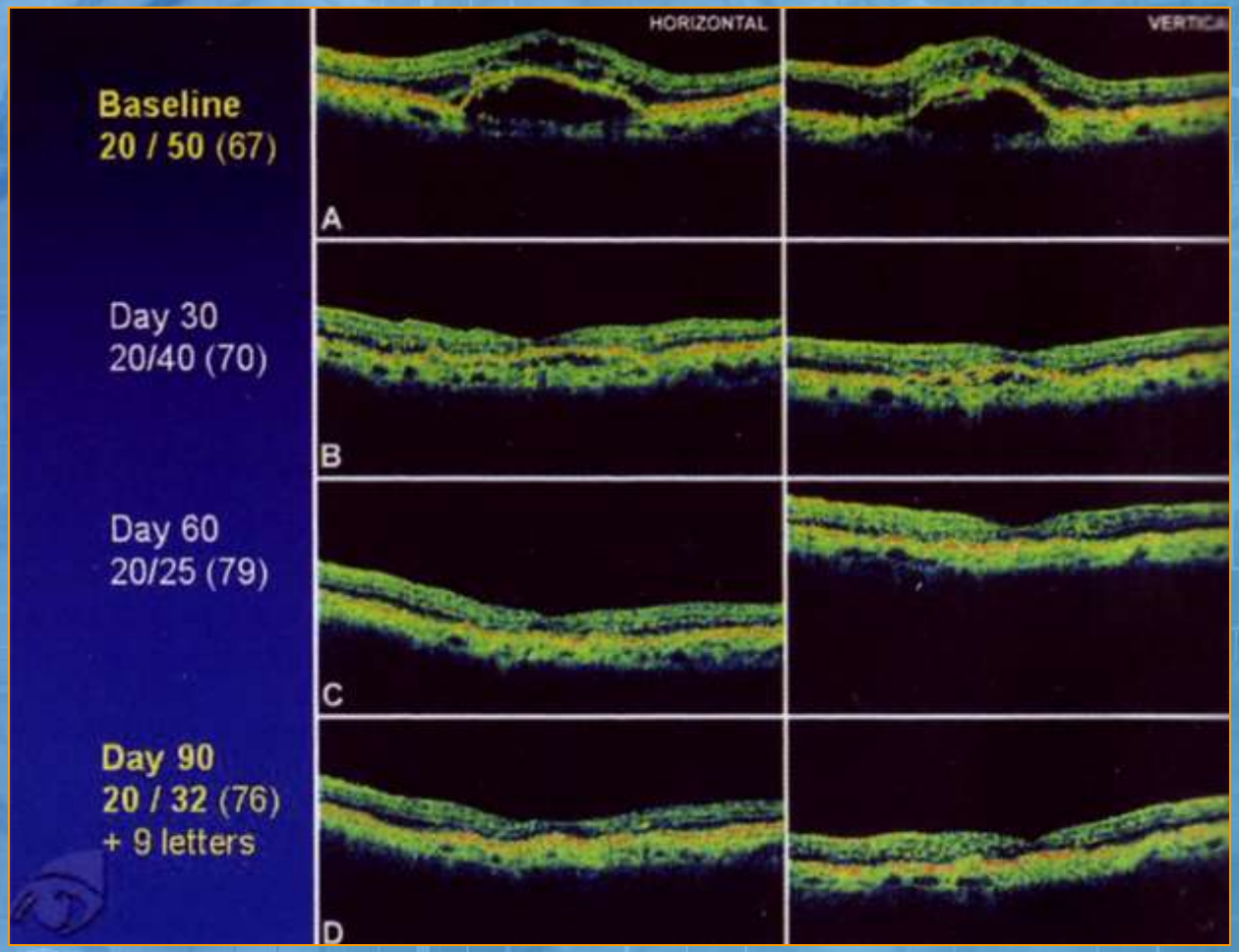

Rosenfeld PJ et al: “Interim results from study provide evidence supporting OCT-guided variable dosing for ranibizumab”. Eurotimes 2006, 9: 40

	Lucentis® (ranibizumab 0.5 mg)	Avastin® (bevacizumab)
Mecanisme d´acció	Inhibeix totes les isoformes de VEGF	Inhibeix totes les isoformes de VEGF
Via d´administració	Injecció intravítrea	Injecció intravítrea / sistèmica
Freqüència d´administració	4 setmanes	¿Mensual?
Complicacions	-Uveitis -Endoftalmitis, DR	Hipertensió arterial
Observacions	-Millora l´AV pre-tractament - Aprovat per la FDA	-Semblant a Lucentis® -Molt econòmic

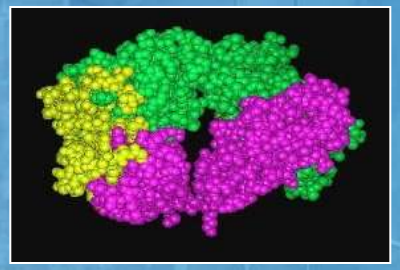

Lucentis ®

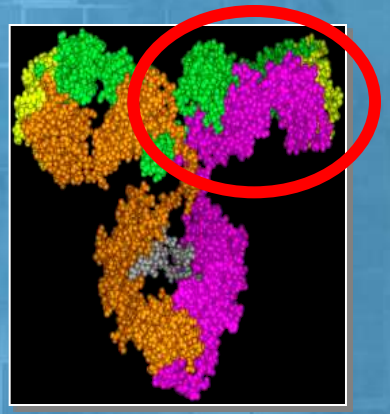

Avastin®

- ***DMAE:*** 1ª causa de ceguesa en pacients d´edat avançada en països desenvolupats

- ***Darreres millores en el tractament:***
  - La teràpia fotodinàmica estabilitza la visió
  - La teràpia antiangiogènica obre noves expectatives

Moltes gràcies